HOSPITAL MUNICIPAL DR. MÁRIO GATTI

RESIDÊNCIA ODONTOLÓGICA

NÍVEL SUPERIOR

ODONTOLOGIA
CIRURGIA E TRAUMATOLOGIA BUCOMAXILOFACIAL

NOME DO CANDIDATO	ASSINATURA DO CANDIDATO	RG DO CANDIDATO

LEIA COM ATENÇÃO AS INSTRUÇÕES ABAIXO

INSTRUÇÕES GERAIS

I. Nesta prova, você encontrará 19 (dezenove) páginas numeradas sequencialmente, contendo 100 (cem) questões de Conhecimentos Específicos.

II. Verifique se seu nome e número de inscrição estão corretos no cartão de respostas. Se houver erro, notifique o fiscal.

III. Assine e preencha o cartão de respostas nos locais indicados, com caneta azul ou preta.

IV. Verifique se a impressão, a paginação e a numeração das questões estão corretas. Caso observe qualquer erro, notifique o fiscal.

V. Você dispõe de 5 (cinco) horas para fazer esta prova. Reserve os 20 (vinte) minutos finais para marcar o cartão de respostas.

VI. O candidato só poderá retirar-se do setor de prova 1 (uma) hora após seu início.

VII. O candidato não poderá levar o caderno de questões. O caderno de questões será publicado no site do ibfc, no prazo recursal contra gabarito.

VIII. Marque o cartão de respostas cobrindo fortemente o espaço correspondente à letra a ser assinalada, conforme o exemplo no próprio cartão de respostas.

IX. A leitora óptica não registrará as respostas em que houver falta de nitidez e/ou marcação de mais de uma alternativa.

X. O cartão de respostas não pode ser dobrado, amassado, rasurado ou manchado. Exceto sua assinatura, nada deve ser escrito ou registrado fora dos locais destinados às respostas.

XI. Ao terminar a prova, entregue ao fiscal o cartão de respostas e este caderno. As observações ou marcações registradas no caderno não serão levadas em consideração.

XII. É terminantemente proibido o uso de telefone celular, pager ou similares.

Boa Prova!

DESTAQUE AQUI

GABARITO DO CANDIDATO - RASCUNHO

Nome:	Assinatura do Candidato:	Inscrição:

1	2	3	4	5	6	7	8	9	10	11	12	13	14	15	16	17	18	19	20	21	22	23	24	25
☐	☐	☐	☐	☐	☐	☐	☐	☐	☐	☐	☐	☐	☐	☐	☐	☐	☐	☐	☐	☐	☐	☐	☐	☐

26	27	28	29	30	31	32	33	34	35	36	37	38	39	40	41	42	43	44	45	46	47	48	49	50
☐	☐	☐	☐	☐	☐	☐	☐	☐	☐	☐	☐	☐	☐	☐	☐	☐	☐	☐	☐	☐	☐	☐	☐	☐

51	52	53	54	55	56	57	58	59	60	61	62	63	64	65	66	67	68	69	70	71	72	73	74	75
☐	☐	☐	☐	☐	☐	☐	☐	☐	☐	☐	☐	☐	☐	☐	☐	☐	☐	☐	☐	☐	☐	☐	☐	☐

76	77	78	79	80	81	82	83	84	85	86	87	88	89	90	91	92	93	94	95	96	97	98	99	100
☐	☐	☐	☐	☐	☐	☐	☐	☐	☐	☐	☐	☐	☐	☐	☐	☐	☐	☐	☐	☐	☐	☐	☐	☐

RASCUNHO

CONHECIMENTOS ESPECÍFICOS

1) Algumas vezes o uso de associação de drogas antimicrobianas se faz necessário para aumentar a eficácia do tratamento que, espera-se, seja bem sucedido.Sobre a associação de antibióticos, leia as afirmativas abaixo e assinale a alternativa correta.

I. A associação de antimicrobianos bactericidas com bacteriostáticos resulta em antagonismo.
II. A associação de antimicrobianos bactericidas com bactericidas resulta em sinergismo.
III. A associação de antimicrobianos bacteriostáticos com bacteriostáticos resulta em adição.

Estão corretas as afirmativas:

a) I e II, apenas.
b) II e III apenas.
c) III, apenas.
d) I, II, III.

2) As interações medicamentosas ocorrem quando as ações de um medicamento são alteradas pela presença de outro, podendo haver diminuição ou aumento da efetividade ou dos eventos adversos. Sobre o tema, analise as afirmativas abaixo e assinale a alternativa correta.

I. Os mecanismos de interações medicamentosas podem ser farmacodinâmicos ou farmacocinéticos.
II. A interação medicamentosa farmacodinâmica ocorre quando um fármaco interfere no sítio de ação de outro fármaco.
III. A interação medicamentosa farmacocinética ocorre quando um fármaco interfere na absorção, distribuição e excreção de outro.
IV O antagonismo é a capacidade de uma droga em dificultar a ação da outra. Pode ser exemplificado pela associação da heparina com trombina.

Estão corretas as afirmativas:

a) I e II, apenas.
b) II e III, apenas.
c) I, II, III e IV.
d) I e IV, apenas.

3) Muitas interações medicamentosas não apresentam consequências sérias e muitas, que são potencialmente perigosas, ocorrem apenas em uma pequena proporção de pacientes. Uma interação conhecida não necessariamente ocorrerá na mesma intensidade em todos pacientes. Os profissionais de saúde devem estar atentos às informações sobre interações medicamentosas e devem ser capazes de descrever o resultado da potencial interação e sugerir intervenções apropriadas. É exemplo de antagonismo fisiológico:

a) histamina x adrenalina;
b) vasoconstritores x betabloqueadores.
c) histamina x betabloqueadores.
d) EDTA x heparina.

4) "A resposta nociva e não intencional ao uso de um medicamento que ocorre em associação a doses normalmente empregadas em seres humanos para profilaxia, diagnóstico ou tratamento de doenças ou para modificação de uma função fisiológica, excluídos os casos de falha terapêutica" Essa é a definição de _____. Assinale a alternativa que completa corretamente a lacuna.

a) reação adversa.
b) efeito terapêutico.
c) índice terapêutico.
d) homeostasia.

5) Com relação ao uso de antimicrobianos em Odontologia, analise as afirmativas a seguir e assinale a alternativa correta.

I. São exemplos de antimicrobianos bacteriostáticos: Imipinem; Cefalosporina e Aminoglicosídeos.
II. São exemplos de antimicrobianos bactericidas: Tetraciclina, Cloranfenicol e Clindamicina.
III. As Penicilinas agem na parede celular da bactéria. Podem ser administradas em gestantes e lactantes.

Estão corretas as afirmativas:

a) I e II, apenas.
b) I e III, apenas.
c) II e III, apenas
d) III, apenas.

6) Os antimicrobianos mais utilizados em Odontologia são as Penicilinas, porém podem causar rações alérgicas em alguns pacientes. Leia as sentenças abaixo sobre as Cefalosporinas, dê valores Verdadeiro (V) ou Falso (F) e assinale a alternativa que apresenta a sequencia correta, de cima para baixo.

( ) É um grupo de antibiótico semelhante às Penicilinas.
( ) Podem apresentar alergenicidade cruzada com as Penicilinas.
( ) Atingem níveis terapêuticos no tecido ósseo, portanto, têm indicação para infecções ósseas.
( ) São bactericidas.
( ) São muito eficazes contra anaeróbios.

Assinale a alternativa correta:

a) V; F; V; F; V.
b) V; V; V; V; F.
c) F; V; F; V; F
d) F, V; V; F; V.

Texto para as questões 7 e 8.

"O controle da dor e da inflamação provenientes das cirurgias de enxertos em Odontologia representa um desafio para o clínico, pois o grau de invasividade e a complexidade cirúrgica são grandes. O conhecimento do processo inflamatório e a escolha da terapêutica adequada são, sem dúvida, essenciais para o sucesso do procedimento".

7) Com relação ao controle da dor e inflamação em procedimentos cirúrgicos em Odontologia, analise as afirmativas abaixo e assinale a alternativa correta.

I. A proposta do uso efetivo de anti-inflamatórios tem por finalidade ajudar o organismo no controle da inflamação, pois o processo inflamatório não deve ser entendido como processo agressivo ao organismo.
II. O Processo inflamatório deve ser visto como processo vital para a defesa do organismo contra agentes agressores, sendo ainda importante para a reparação do dano tecidual.
III. A intensidade com que o processo inflamatório se desenrola pode ser mais deletéria do que benéfica ao organismo. Assim, o controle da inflamação visa modular ou atenuar o processo, porém, sem causar sua supressão.
IV. O processo inflamatório se inicia com a desorganização ou destruição celular. Quando há lesão tecidual, os fosfolipídios, constituintes da membrana celular, desorganizam-se e são convertidos em ácido araquidônico pela ação da enzima fosfolipase A2.

Estão corretas as afirmativas:

a) I, II e III, apenas.
b) I, III e IV, apenas.
c) II, III e IV, apenas.
d) I, II, III e IV.

8) Após a destruição tecidual ou desorganização celular, o ácido araquidônico é liberado no citoplasma e serve de substrato para duas vias enzímicas: ciclo-oxigenases (COX) e lipo-oxigenase. Essas substâncias têm funções fisiológicas importantes e são menos tóxicas ao organismo do que o próprio ácido. Em relação ao processo inflamatório, leia as afirmativa abaixo e assinale a alternativa correta.

I. Pela via da COX é gerada a prostaglandina H2 (PGH2), que estimula a formação de vários prostanoides, incluindo diversas prostaglandinas: PGI2, PGD2, PGE2 PGF2 e tromboxano A2.
II. Pela via da lipo-oxigenasese formam os leucotrienos, as lipoxinas entre outros produtos.
III. Existem duas isoformas da enzima ciclo-oxigenase, designadas COX-1 e COX-2.
IV. A COX-2 é essencial para a manutenção do estado fisiológico normal de muitos tecidos, incluindo a proteção da mucosa gastrointestinal; controle do fluxo sanguíneo renal; homeostasia; respostas autoimunes; funções pulmonares e do sistema nervoso central, do sistema cardiovascular e reprodutivo.
V. A COX-1, induzida na inflamação por vários estímulos como citocinas, endotoxinas e fatores de crescimento, origina prostaglandinas indutoras, que contribuem para o desenvolvimento do edema, rubor, febre e hiperalgesia.

Estão corretas as afirmativas:
a) I, II, III, IV e V.
b) I, II e III, apenas.
c) I, III, IV e V, apenas.
d) I e III, apenas.

9) Sobre os Anti-inflamatórios Não Esteroidais (AINEs) leia as afirmativas abaixo e assinale a alternativa correta.

I. Os AINEs não seletivos da COX inibem a produção de prostaglandinas na mucosa gastrointestinal, podendo causar gastroduodenite, úlcera gástrica e sangramento digestivo.
II. Os AINEs não seletivos da COX, como a aspirina, reduzem a produção plaquetária de tromboxanos (TXA2), devido ao bloqueio da COX-1 e, portanto,previnem a trombose arterial.
III. Atualmente, tem sido postulado que os inibidores seletivos da COX-2 aumentam o risco cardiovascular, quando usados por períodos prolongados, ou de forma contínua, em pacientes portadores de alterações cardiovasculares pré-existentes.

Estão corretas as afirmativas:
a) I, II e III.
b) I e II, apenas
c) I e III, apenas
d) I, apenas.

10) A correta instalação dos implantes e a reconstituição estética e funcional dos pacientes necessitam da presença de tecido ósseo remanescente em volume e altura suficientes, de tal forma que permita a ancoragem ideal dos implantes quando de sua instalação.As técnicas de reconstrução do rebordo ósseo residual, mediante procedimentos de enxertos ósseos autógenos e não autógenos (alógenos) descritos na literatura apresentam bons resultados, possibilitando ganho ósseo adequado, permitindo a instalação dos implantes de maneira eficaz e promovendo a reabilitação funcional e estética dos pacientes. As desvantagens descritas em relação aos enxertos autógenos, principalmente os provenientes de fonte extraoral, são as complicações trans-operatórias e pós-operatórias. São exemplos de complicações trans e pós-operatórias relacionadas aos enxertos autógenos de fonte extraoral:

( ) parestesias temporárias e disestesias.
( ) defeitos na área doadora.
( ) infecções na crista ilíaca.
( ) hemorragias.
( ) dores e desconforto na locomoção.

Dê valores Verdadeiro (V) ou Falso (F) e assinale a alternativa que apresenta a sequencia correta de cima para baixo.
a) V; F; V; F; V
b) F; F; V; V; V.
c) V; V; V; V; V.
d) F; V; F; V; V.

11) Muitos medicamentos têm risco de uso na gravidez. Quanto à classificação de risco de medicamentos na gravidez, leia as afirmativas abaixo e assinale a alternativa correta.

I. Risco A. Não há evidência de risco. São exemplos dessa categoria de medicamentos: Sulfato de magnésio e fluoreto de sódio.
II. Risco B. Não há evidência de risco a partir do 3º mês de gestação: acetoaminofeno; amoxicilina; clavulanato, cefaclor, eritromicina, lidocaina, naproxeno, penicilina V.
III. Risco C. O benefício potencial pode justificar o uso da droga, apesar do risco potencial: atropina; bupivacaina;codeína; diflunisal; adrenalina; hidrocortisona; mepivacaina; morfina.
IV. Risco D. Existe risco comprovado, porém o benefício pode justificar o uso: ergotamina (enxaqueca); estradiol (reposição hormonal) isotretionamina (acne); temazepan (sedativo hipnótico); triazolam (benzodiazepínicos); varfarina (anticoagulante).
V. Risco X. Há evidências comprovadas de risco potencial: aspirina;hidrocortisona (sistêmica); lorazepam; midazolam; ácido valpróico.

Estão corretas as afirmativas:
a) I, II e IV, apenas.
b) II III e V apenas.
c) I, II e III, apenas.
d) I, II, III, IV e V.

Considere o seguinte caso clínico para responder as questões 12 a 14.

Paciente do gênero masculino, 50 anos, portador de arritmia cardíaca e hipertensão controlados (ASA II), sob ação de propanolol, procura o serviço de emergência do hospital por apresentar os seguintes sintomas: dor intensa e difusa na mandíbula, irradiada para o ouvido,no lado esquerdo, que não cede com a ingestão de analgésicos. Febre de 38,8ºC, edema localizado na região mandibular, estendendo-se levemente para a região submandibular. Presença de linfonodos submandibulares e sublinguais palpáveis. Ao exame clínico intraoral, observa-se cárie extensa no 36, sensibilidade à percussão. A mucosa vestibular da região se apresenta vermelha e distendida, com intenso edema, e na região central do edema mucoso há uma área esbranquiçada e aparentemente de menor espessura. O exame radiográfico do dente 36 mostra cárie profunda, com comprometimento pulpar, imagem radiolúcida periapical difusa nas raízes do dente em questão.

12) Assinale a alternativa que apresenta o correto diagnóstico e a melhor conduta a ser adotada pelo cirurgião dentista plantonista da urgência no hospital.

a) Cisto periapical. Conduta: anestesia, remoção de cárie, acesso à câmara pulpar e canais radiculares; preparo químico-mecânico dos canais; medicação antibiótica local, selamento da cavidade com ionômero de vidro; prescrição de anti-inflamatório e analgésico. Acompanhamento clínico e radiográfico até a remissão dos sintomas e prosseguimento do tratamento endodôntico.

b) Abscesso periapical agudo. Conduta: anestesia, remoção de cárie, acesso à câmara pulpar e canais radiculares; preparo químico-mecânico desses; prescrição de anti-inflamatório e analgésico; medicação local e fechamento da cavidade com ionômero de vidro e encaminhamento para tratamento endodôntico.

c) Angina de Ludwig. Conduta:anestesia, remoção de cárie, acesso à câmara pulpar e canais radiculares; preparo químico-mecânico desses; medicação antibiótica local e sistêmica; prescrição de analgésico e anti-inflamatório; fechamento da cavidade com ionômero de vidro e encaminhamento para tratamento endodôntico.

d) Abscesso periapical agudo. Conduta: anestesia, remoção de cárie, acesso à câmara pulpar e canais radiculares; preparo químico-mecânico dos canais radiculares para drenagem intraoral, por via endodôntica;drenagem intraoral por via mucosa vestibular, com colocação de dreno; prescrição de antibiótico sistêmico e analgésico. Orientação para controle do processo inflamatório com medidas locais (bochechos mornos com água e sal; evitar o calor externo, na face). Acompanhamento clínico e radiográfico até a remissão dos sintomas e encaminhamento para tratamento endodôntico.

13) Assinale a alternativa que apresenta a melhor terapêutica medicamentosa para o caso.

a) analgésico: paracetamol (500 mg) de 8 em 8 horas enquanto houver dor; amoxicilina (500mg) de 12 em 12 horas, por 2 dias.

b) analgésico: paracetamol (750 mg) de 6 em 6 horas, enquanto houver dor; fisioterapia local com bochechos mornos; antibiótico: amoxicilina (875 mg) a cada 12 horas, por 7 dias.

c) analgésico: AAS 200mg a cada 6 horas; antiinflamatório: cetoprofeno (50 mg) de 6 em 6 horas; não prescrever antibiótico.

d) analgésico: dipirona (500 mg) de 6 em 6 horas; antiinflamatório: ibuprofeno (600 mg) de 4 em 4 horas; não prescrever antibiótico.

14) Assinale a alternativa que apresenta a melhor opção anestésica:

a) anestesia pterigomandibular, com complementação do nervo bucal; anestésico local lidocaína a 2% mais epinefrina 1:200.000.

b) anestesia pterigomandibular pela técnica direta, sem complementação do nervo bucal; anestésico local lidocaína a 2% mais epinefrina 1:10.000.

c) anestesia por bloqueio regional do nervo incisivo sem complementação do nervo bucal;anestésico local prilocaína a 3% mais felipressina 0,03UI.

d) anestesia por bloqueio regional do nervo alveolar inferior, lingual e bucal; anestésico local: bupivacaína a 5%.

Leia o texto a seguir e analise a Figura 1 abaixo para responder às questões 15 e 16.

Alguns estudos tornam evidente a maior prevalência de cárie nas regiões Centro-Oeste, Norte e Nordeste, quando comparada aos dados obtidos nas regiões mais desenvolvidas, como Sul e Sudeste. Essa diferença pode estar correlacionada à menor renda per capita, a um IDH (Índice de Desenvolvimento Humano) mais baixo e a uma menor escolaridade, que podem influenciar no discernimento e no interesse da população, no que diz respeito à saúde, mais especificamente à saúde bucal (NARVAI et al, 2006).

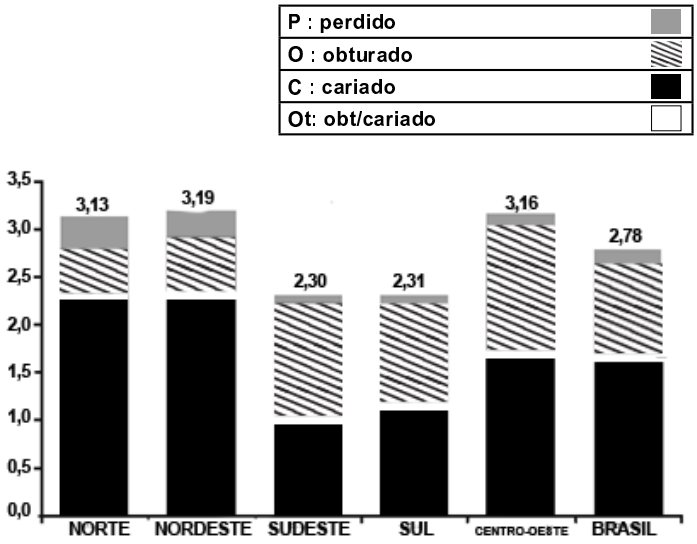

Figura 1. Médias de CPO-D e proporções de componentes aos 12 anos segundo macrorregião.Brasil, 2003. **Fonte**: Projeto SB Brasil 2003. MS, 2003.

15) Com base no texto acima e no gráfico apresentado, leia as afirmativas abaixo e assinale a alternativa correta.

I. Figura 1 mostra a distribuição das médias do índice CPO-D de crianças aos 12 anos, nas várias situações (dentes perdidos, obturados, obturados/cariados e cariados), de acordo com a região do Brasil.

II. Pode-se observar pela Figura 1 que há desigualdades regionais nos componentes do índice CPO-D aos 12 anos de idade.

III. Nota-se que as regiões Norte e Nordeste possuem médias mais altas de dentes cariados e perdidos quando comparadas com as outras regiões brasileiras.

IV. A redução dos valores do CPOD tem sido atribuída à expansão da fluoretação das águas de abastecimento público (sobretudo nas Regiões Sul e Sudeste), à introdução de dentifrícios fluorados no mercado (com maior impacto relativo nas Regiões Norte, Nordeste e Centro-Oeste) e à mudança de enfoque nos programas de Odontologia em Saúde Pública em todas as regiões do país.

Estão corretas as afirmativas:

a) I, II e III, apenas.

b) I, III e IV, apenas.

c) I, II, III e IV.

d) II e III, apenas.

16) De acordo com seus conhecimentos sobre o tema, e com a apresentação da Figura I e do texto acima, assinale a alternativa INCORRETA:

a) O IDH (Índice de Desenvolvimento Humano) é um fator preponderante na prevalência de cárie do Brasil.
b) A efetividade da fluoretação das águas no declínio da cárie é um fato amplamente aceito, tanto por especialistas em Saúde Pública quanto pela comunidade odontológica no Brasil e em nível internacional.
c) O menor acesso à água encanada em algumas regiões, principalmente Norte, Nordeste e Centro-Oeste, pode estar relacionada à porcentagem das populações com baixo acesso à água fluoretada, que é o principal fator de declínio da cárie nas últimas décadas em todo o mundo.
d) O uso de flúor tópico e as campanhas nacionais de orientação de higiene e escovação explicam a menor prevalência de cárie nas regiões Sul e Sudeste.

17) O sucesso de um implante depende, além de outros fatores, do bom planejamento protético.

Leia as afirmativas abaixo e assinale a alternativa correta:

I. É essencial na reabilitação oral por implantes planejar a angulação da inserção do implante e do *abutment*, realizar os contornos corretos da coroa protética (nas faces mesial, distal, vestibular e lingual), além de planejar a área de superfície oclusal, que deverá ser adequada para suportar a carga mastigatória.

PORQUE

II. O sucesso da reabilitação oral depende, além de outros fatores, do posicionamento preciso do implante, da escolha e do posicionamento corretos do *abutment* e da minimização das forças axiais, indesejáveis e responsáveis pela diminuição da longevidade dos implantes.

Estão corretas as afirmativas:

a) Apenas a afirmativa I está correta.
b) As afirmativas I e II estão corretas e a segunda é uma justificativa da primeira.
c) Ambas afirmativas estão corretas, mas a segunda não é uma justificativa da primeira.
d) Apenas a afirmativa II está correta.

18) A cicatrização das lesões (ou feridas) é a expressão clara de uma intrincada e rigorosamente organizada sequencia de respostas bioquímicas e celulares direcionadas a restaurar a integridade do tecido e a sua capacidade funcional após a injúria. Com relação ao processo de cicatrização, leia as afirmativas abaixo e assinale a alternativa correta.

I. Com exceção do tecido ósseo e do fígado, a ruptura do tecido resulta em reparo e não em regeneração.
II. A fase inflamatória ocorre previamente à fase reparadora do organismo e dura usualmente 3 a 5 dias.
III. Na fase inflamatória a vasoconstrição é a resposta tecidual espontânea para estancar a hemorragia. O coágulo garante a hemostasia e gera matriz provisória através da qual as células podem migrar durante o processo de reparo.
IV. A fase de proliferação é caracterizada por tecido granular rosa (tecido de granulação), contendo células inflamatórias, fibroblastos, vasculatura em desenvolvimento em uma matriz frouxa.

Estão corretas as afirmativas:

a) I, II e III, apenas.
b) II e III, apenas.
c) I, II, III e IV.
d) I e IV, apenas.

19) Com relação às fraturas da maxila, Le Fort, na sua descrição, considerou vários fatores: o vetor de força superando a inércia a face; a espessura do osso e os pilares que se contrapõem à massa, velocidade e ponto de aplicação; e a maxila, observando que ela não é afetada pela tração muscular, diferente de ossos longos. Essas considerações resultaram na classificação dos três níveis de fratura. Analise as definições abaixo e correlacione-as aos tipos de fratura, na classificação de Le Fort.

I. Envolve a maioria dos ossos nasais, dos ossos da maxila, ossos palatinos, os dois terços inferiores do septo nasal, a região dentoalveolar e as placas pterigoideas. Possui forma piramidal. Estende-se desde a parte inferior da sutura nasofrontal, passando pelos ossos nasais da maxila, até a sutura zigomatico-maxilar e inclui o terço médio inferior da órbita.
II. Essas fraturas passam pela parede lateral do seio, parede lateral nasal e pelo terço inferior do septo e se separam nas placas pterigoideas. Assim, todo segmento mobilizado consiste de uma base alveolar maxilar, do osso palatino, do terço inferior do septo nasal e do terço inferior das placas pterigoideas. Os dois terços superiores desses ossos permanecem associados com a face.
III. Essas fraturas envolvem os ossos nasais, os zigomas, a maxila, os ossos palatinos e as placas pterigoideas. Essas fraturas essencialmente separam a face ao longo da base do crânio. A linha de fratura se estende da sutura nasofrontal, ao longo da parede medial da órbita, pela fissura orbital superior. Ela se estende ao longo dafissura orbital inferior e parede lateral da órbita para a sutura zigomático-frontal. A sutura zigomático-temporal também está separada. A fratura se estende ao longo do osso esfenoide, separando as placas pterigoideas. O septo se torna separado, ao nível da placa cribiforme do etimóide.

1. Le Fort I.
2. Le Fort II.
3. Le Fort III.

Assinale a alternativa que apresenta a associação correta.

a) 1-II; 2-I; 3-III.
b) 1-II; 2-III; 3-I.
c) 1-I; 2-III; 3-II.
d) 1-I, 2-II, 3-III.

20) As complicações associadas às fraturas da maxila e seu reparo são muitas. Várias delas podem não sera parentes de imediato, por semanas, ou meses após a lesão, mas o potencial de sua ocorrência deve estar em mente durante a avaliação e tratamento do paciente. A respeito desse assunto, analise as afirmativas a seguir e assinale a alternativa correta.

I. As obstruções peri e pós-operatórias das vias aéreas são comuns nos casos de fratura maxilar isolada.
II. A hemorragia pós-operatória ocorre se as arteríolas e veias não são ligadas quando as lacerações são reparadas, ou se uma redução óssea inadequada permite o afluxo de sangue, ou se um aneurisma está presente, ou se uma artéria é parcialmente transectada.
III. Devido à proximidade da maxila com a órbita, as complicações associadas com a visão podem acontecer.
IV. As complicações pós-operatórias mais óbvias são os segmentos ósseos mal posicionados ou os dispositivos de fixação.

Estão corretas as afirmativas:

a) I, II e IV, apenas.
b) II, III e IV, apenas.
c) I, III e IV, apenas.
d) I, II, III e IV.

21) As fraturas faciais pediátricas podem ser de vários tipos. Assinale a alternativa que NÃO apresenta um padrão de fratura facial pediátrica.

a) Fraturas da Abóbada Frontal e Margens Supraorbitárias;
b) Fraturas Naso-orbito-etmoidais e de Seio Frontal;
c) Fratura do Complexo Zigomático;
d) Fraturas Cervicais.

22. O diagnóstico clínico de dentes permanentes impactados é direto, envolve uma inspeção clínica que revela a ausência do dente na sua posição normal, combinada com a tomada radiográfica que mostra a posição do dente não irrompido. Em relação a outros dentes permanentes impactados, além dos terceiros molares, analise as afirmativas abaixo e assinale a alternativa correta.

I. A avaliação radiográfica dos dentes impactados é importante para o planejamento cirúrgico e tratamento ortodôntico. Técnicas radiográficas convencionais podem ser usadas na localização de dentes que não erupcionaram. Estas incluem técnica de Clark convencional – deslocamento horizontal; técnica de Clark vertical; radiografias periapicais e oclusais.
II. O tratamento cirúrgico dos dentes permanentes impactados deve se basear em uma cuidadosa avaliação clínica e radiográfica e na determinação de futuros riscos.
III. Dentes que são sintomáticos, que tenham causado infecção nos tecidos adjacentes ou que radiograficamente apresentem alterações (formação cística, reabsorção do dente adjacente, ou reabsorção radicular do dente impactado) requerem tratamento cirúrgico.
IV. A exposição cirúrgica é o procedimento que permite a erupção natural de um dente impactado.

Estão corretas as afirmativas:

a) I, II e III, apenas.
b) II, III e IV, apenas.
c) I e IV, apenas.
d) I, II, III e IV.

23) Quando há um terceiro molar inferior semi-incluso com grande quantidade de tecido mole recobrindo sua superfície oclusal, existe uma grande possibilidade de acontecer uma média ou moderada resposta inflamatória similar a uma gengivite ou periodontite. Em certas ocasiões o paciente tem uma severa infecção que necessita de rigoroso tratamento clínico-cirúrgico.

I. As bactérias que estão mais frequentemente associadas à pericoronarite são: Pseudomonas aeruginosa, Staphylococcus aureus e Micobaterium tuberculosis.
II. O tratamento inicial da pericoronarite é o debridamento da bolsa periodontal por irrigação ou por meios mecânicos, desinfecção da bolsa utilizando peróxido de hidrogênio ou clorexidine como solução irrigadora, e o tratamento cirúrgico posterior.
III. Muitos casos de pericoronarite com manifestações sistêmicas necessitam de antibioticoterapia.
IV. A pericoronarite é a razão mais comum de remoção de terceiros molares impactados depois dos 20 anos de idade.

Estão corretas as afirmativas:

a) I, II e III, apenas.
b) II e III, apenas.
c) II, III e IV, apenas.
d) III e IV, apenas.

24) O enxerto de tecido conjuntivo em cirurgias periodontais pode ser realizado tendo como a área doadora o tecido palatino autógeno epitelizado. A matriz dérmica acelular (AlloDerm) tem sido utilizada como alternativa à coleta de enxertos palatinos autógenos epitelizados e em enxertos de tecido conjuntivo subepitelial. Em relação ao AlloDerm, leia as afirmativas abaixo e assinale a alternativa correta.

I. Enxertos de AlloDerm são obtidos de pele alógena e submetidos a processos de congelamento e secagem para remover todos os componentes celulares imunogênicos (células de epiderme e derme) sobrando uma matriz dérmica acelular para aumento de tecido mole.
II. O AlloDerm pode ser utilizado para melhorar a largura da gengiva inserida ao redor da dentição natural e implantes.
III. As desvantagens do uso do AlloDerm incluem a eliminação da cirurgia em sítio doador.
IV. As vantagens do uso do AlloDerm incluem a grande contração secundária e o reparo lento do sítio receptor quando usado em um único.

Estão corretas as afirmativas:

a) I e II, apenas.
b) II e III, apenas.
c) II e IV, apenas.
d) I, II, III e IV.

Leia o texto a seguir e responda a questão 25.

"A anuência do sujeito da pesquisa e/ou de seu representante legal, livre de vícios (simulação, fraude ou erro), dependência, subordinação ou intimidação, após explicação completa e pormenorizada sobre a natureza da pesquisa, seus objetivos, métodos, benefícios previstos, potenciais riscos e o incômodo que esta possa acarretar, formulada em um termo de consentimento, autorizando sua participação voluntária na pesquisa".

25) De acordo com a Resolução 196/96 que regulamenta e aprova as diretrizes para pesquisas com seres humanos, a definição apresentada no texto acima se refere a:

a) Termo de Consentimento Livre e Esclarecido.
b) Termo de Compromisso do Pesquisador.
c) Termo de Apresentação da pesquisa ao CEP (Comitê de Ética em Pesquisa).
d) Termo de Aprovação para a realização da pesquisa.

26) Ao longo dos últimos 50 anos, o desenvolvimento e aplicação de vários retalhos diferentes conduziram a reconstrução segura dos defeitos faciais. A maioria dos defeitos pode ser reconstruída imediatamente, levando a uma reabilitação rápida com melhor restauração de forma e função. A perda de tecido frequentemente é o resultado de trauma ou cirurgia oncológica. Em relaçãoaos retalhos locais e regionais, leia as afirmativas abaixo e assinale a alternativa correta.

I. Os retalhos diferem dos enxertos porque mantém uma irrigação sanguínea quando são movidos.
II. As artérias perfurantes musculares são contribuintes importantes do leito vascular cutâneo.
III. A variável mais importante na viabilidade dos retalhos é a relação comprimento-largura, ficando em segundo lugar de importância a pressão de perfusão e vascularidade da base pediculada.
IV. Conforme os retalhos locais cicatrizam, a recuperação do fluxo sanguíneo e a sensibilidade cutânea aumentam.

Estão corretas as afirmativas:

a) I, II e III, apenas.
b) I, II e IV, apenas.
c) I e IV apenas.
d) I, II, III e IV.

27) A reconstrução óssea dos maxilares depende em grande parte da quantidade de tecido mole disponível. O recobrimento com tecido mole e a nutrição do leito receptor precisam ser verificadas antes de qualquer reconstrução óssea. A compreensão dos processos biológicos básicos no osso também deve estar presente no momento do planejamento da reconstrução óssea. Leia as definições abaixo (I, II e III) e relacione-as aos seus respectivos termos (A, B, C).

I. Formação de osso novo proveniente de células osteocompetentes.
II. Formação de osso novo ao longo do arcabouço proveniente de células osteocompetentes do hospedeiro.
III. Formação de osso novo pela diferenciação e estimulação de células mesenquimais por proteínas indutoras de osso.

A. Osteocondução.
B. Osteogênese.
C. Osteoindução.

Está correta a seguinte associação:
a) I.A; II.B; III.C.
b) IB; II.A; III.C.
c) I.B; II.C; III.B.
d) I.C; IIA.; III.B.

28) O reparo ósseo é dividido em duas fases. A primeira fase consiste na proliferação celular e produção de matriz osteóide de maneira desorganizada. A segunda fase é caracterizada pela reabsorção do osteóide e reposição por um osso lamelar mais organizado. Em relação à Biologia do Enxerto Ósseo, leias as afirmativas abaixo e assinale a alternativa <u>INCORRETA</u>.
a) Durante a primeira fase de regeneração óssea as células transplantadas dentro do enxerto proliferam e formam um novo osteóide dentro de poucas semanas.
b) A quantidade de regeneração óssea depende da quantidade de células ósseas que sobrevivem ao procedimento do transplante.
c) A sobrevivência de células ósseas está integralmente relacionada à nutrição proveniente do leito receptor.
d) Nos primeiros 3 a 5 dias a fonte de nutrientes provém das terminações nervosas que penetram no enxerto.

29) O tratamento completo das deformidades causadas pelas fissuras labioleporinas requer avaliação cuidadosa das complexidades anatômicas da própria deformidade e do equilíbrio delicado entre intervenção e crescimento. Com relação à fissura labiopalatina e ao desenvolvimento embrionário humano, analise as afirmativas a seguir e assinale a alternativa correta.
I. Em aproximadamente 6 meses do desenvolvimento embrionário humano a proeminência nasal posterior se funde às projeções nasais medial e maxilar para formar a base nasal, narinas e lábio superior.
II. Quando o mecanismo de desenvolvimento embrionário humano relacionado à proeminência nasal média não ocorre de maneira correta para se fundir às projeções nasais lateral e maxilar, as fissuras de lábio e/ou maxilares ocorrem.
III. Em torno da 8ª semana do desenvolvimento embrionário, as projeções palatinas se elevam e se fusionam ao septo para formar o palato secundário intacto.
IV. Se ambas as projeções palatinas falharem ao se fusionarem entre si e ao septo, a fissura bilateral ocorre.

Estão corretas as afirmativas:
a) I, II e IV, apenas.
b) II, III e IV, apenas.
c) I eIII, apenas.
d) I, II, III e IV.

30) No tratamento de pacientes portadores de fissura de lábio e de palato, a decisão a respeito do enxerto ósseo alveolar é uma das mais controversas. O aspecto mais controverso no tratamento da fissura talvez seja quando o enxerto ósseo deveria ser feito. Os artigos de Boyne e Sands foram "divisores de água" e estabeleceram que o enxerto na dentição mista pode abranger muitos dos objetivos da reconstrução do alvéolo fissurado. O paciente ideal está entre 8 e 12 anos com rizogênese de canino superior na metade, ou em dois terços.

Analise as alternativas abaixo que apresentam fatores individuais a serem avaliados ao determinar o momento ideal para o enxerto na dentição mista e assinale a <u>INCORRETA</u>.
a) Idade dentária versus idade cronológica.
b) presença do incisivo lateral.
c) rotação/angulação do incisivo central.
d) fatores ambientais, tais como estilo de vida.

31) Uma fissura labiopalatina representa uma malformação complexa, que envolve tecidos moles e duros da face. A Associação Americana de Fissuras Craniofaciais e Palatais (ACPCA) estabeleceu protocolos de modo a facilitar o tratamento interdisciplinar de indivíduos portadores de deformidades das fissuras labiopalatais. Em relação ao tema, analise as afirmativas abaixo, de valores Verdadeiro (V) ou Falso (F) e assinale a alternativa que apresenta a sequencia correta de cima para baixo.
( ) A Queiloplastia primária énormalmente realizada no período entre 10 a 12 anos de idade.
( ) A Palatoplastia primária deve ser realizada entre 9 a 18 meses. A época exata da cirurgia baseia-se na idade de aquisição da fala e linguagem.
( ) A Palatoplastia secundária para a correçãoda insuficiência velofaríngea é, normalmente, realizada entre 3 a 5 anos.
( ) O enxerto ósseo alveolar baseia-se no desenvolvimento dentário, e a idade ideal para a sua realização fica entre 14 a 16 anos.
( ) A cirurgia ortognática deve ser realizada entre 10 a 12 anos para mulheres e entre 12 a 14 anos para os homens.
( ) O implante dentário pode ser realizado entre os 16 e 18 anos.

Assinale a alternativa que apresenta a sequencia correta de cima para baixo.
a) V, V, V, F, F, V.
b) F, V, V, F, F, V.
c) V, F, F, V, V, V.
d) F, V, F, V, F, V.

32) Com relação à reconstrução da Fissura Alveolar, leia as afirmativas a seguir e assinale a alternativa correta.
I. A escolha do material ideal para enxerto é parcialmente dependente da época do enxerto. No enxerto ósseo primário é a única área em quantidade de osso suficiente com morbidade aceitável.
II. Na fase de dentição mista, a costela já não é tão adequada quanto às outras áreas, como a calvária e a crista ilíaca.
III. O osso ilíaco como área doadora das reconstruções da fissura alveolar tem como vantagem oferecer grande quantidade de osso trabecular.
IV. O osso da calvária como área doadora tem a vantagem de apresentar desconforto pós-operatório mínimo e baixa morbidade.

Estão corretas as afirmativas:
a) I, II e III, apenas.
b) I, II e IV, apenas
c) II e III, apenas.
d) I, II, III e IV.

33) Quando uma criança nasce portadora de fissura palatal, há uma comunicação anômala entre as cavidades bucal e nasal. Um dos princípios essenciais à reparação cirúrgica bem-sucedida envolve:

a) a separação dos tecidos moles do lado da boca e do nariz, um do outro,e então, a reconstrução daquelas camadas distintas de tecido para estabelecer o assoalho nasal individualizado da mucosa bucal de revestimento.
b) a união dos tecidos moles da boca e nariz e então a reconstrução das camadas indistintas de tecidos moles para restabelecer o assoalho bucal individualizado da mucosa bucal de revestimento.
c) a separação dos tecidos duros da boca e do nariz, um do outro,e então, a reconstrução daquelas camadas indistintas de tecidos para restabelecer o assoalho bucal individualizado da mucosa nasal de revestimento.
d) a união dos tecidos duros da boca e do nariz, um ao outro, e então, a reconstrução daquelas camadas distintas de tecidos duros para restabelecer o assoalho nasal individualizado da mucosa bucal de revestimento.

34) A reconstrução da fissura labiopalatina tem como fundamento o fechamento do palato duro em duas camadas (mucosa nasal e mucosa bucal) e o fechamento do palato mole em três camadas (mucosa nasal, musculatura elevadora e mucosa bucal). São problemas relativamente frequentes que requerem cirurgias subsequentes em pacientes portadores de fistula palatal:

a) cordões fibrosos cicatriciais na mucosa palatal.
b) comunicações buconasais residuais ou fístulas.
c) comunicações buconasais.
d) exostoses ósseas.

35) Em relação à reconstrução da Fissura Labiopalatina: Procedimentos Secundários, observe a Figura 1 e leia as afirmativas abaixo para responder à questão.

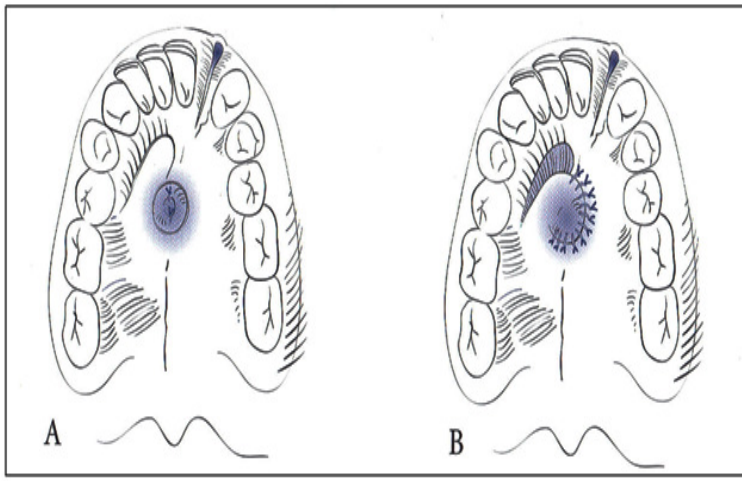

Figura 1. Reconstrução de Fissura Labiopalatina: Procedimentos Secundários.
Fonte: Riuz, R.L.; Costello, B.J. Reconstrução de Fissura Labiopalatina: Procedimentos Secundários. In: Miloro, M. Princípios de Cirurgia Bucomaxilofacial de Peterson. São Paulo:Santos, 2008, p. 872-86.

Leia as afirmativas a seguir e assinale a alternativa correta:

I. Essa figura ilustra o uso de um retalho pequeno rotado para fechar a fístula palatina residual
II. A técnica mostrada na figura tem alto índice de sucesso.
III. A Figura A mostra retalhos obtidos por bordas invertidas que são usados para estabelecer o lado nasal da sutura e um retalho de mucosa bucal é demarcado.
IV. A Figura B mostra um retalho muco-periostal, de espessura total, que ao acaso é liberado para cobrir o defeito.

Estão corretas as afirmativas:

a) I, II e III, apenas.
b) I, III e IV, apenas.
c) II, III e IV, apenas.
d) I, II, III e IV.

36) Em relação às Técnicas Cirúrgicas de reconstrução da Fissura Labiopalatina: Procedimentos Secundários, observe afigura abaixo, leia as afirmativas abaixo para responder à questão.

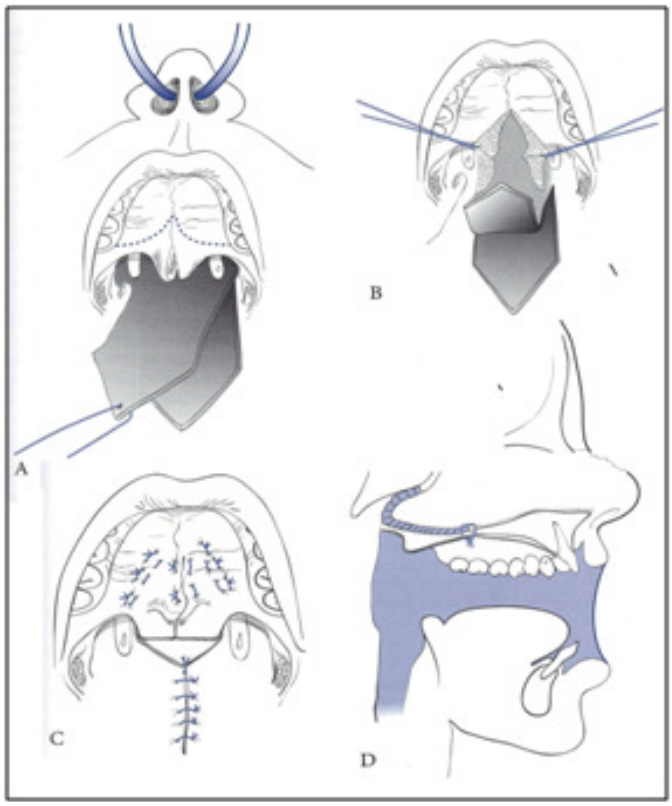

Figura 2. Ilustração do procedimento cirúrgico de retalho faríngeo pediculado superiormente.
Fonte: Riuz, R.L.; Costello, B.J. Reconstrução de Fissura Labiopalatina: Procedimentos Secundários. In: Miloro, M. Princípios de Cirurgia Bucomaxilofacial de Peterson. São Paulo:Santos, 2008, p. 872-86.

O tratamento cirúrgico atual para a Insuficiência Velo Faríngea (IVF) geralmente envolve o uso de um ou dois tipos de procedimentos: (1) o retalho faríngeo superior, e (2) a faringoplastia. O retalho faríngeo superior continua como abordagem padronizada para o tratamento cirúrgico da IVF após a palatoplastia. Em relação ao tema, leia as afirmativas abaixo e assinale a alternativa correta.

I. O procedimento foi inicialmente descrito por Schoenborn, em 1876.
II. As manobras cirúrgicas visam obter tecido para restabelecer um retalho de tecido mole, pediculado superiormente, da parede posterior da faringe, conforme mostra a Figura 2.
III. O item A da Figura 2 mostra que o retalho faríngeo é obtido e elevado da fascia pré-vertebral. O palato mole é dividido por uma incisão na linha média desde a úvula à junção dos palatos duro e mole.
IV. O item B da Figura 2 mostra a dissecção do palato mole em camadas bucal, nasal e muscular como preparo para inserção de retalho. Cânulas nasofaríngeas são colocadas em posição para auxiliar e dimensionar cada pórtico faríngeo lateral.
V. O item C mostra que o retalho é suturado ao lado bucal do palato duro antes de a camada bucal ser fechada, e a mucosa nasal e amusculatura subjacente são suturadas.
VI. O item D mostra a vista frontal do nível horizontal adequado para a inserção do retalho.

Estão corretas as afirmativas:

a) I, II, III e VI, apenas.
b) II, III, IV, V e VI, apenas.
c) III, IV, V e VI, apenas.
d) I, II, III e IV, apenas.

37) Com relação à Craniostose Não-sindrômica, leia as afirmativas abaixo e assinale a alternativa correta.

I. Os únicos problemas funcionais associados à craniostose são a hipertensão intracraniana e a deficiência visual.

II. As anormalidades funcionais provenientes da crasniostose ocorrem de forma abrupta e estão relacionadas ao desenvolvimento de fatores ambientais.

III. A hipertensão intracraniana é definida como uma pressão maior que 15 mmHg.

IV. O volume do cérebro numa criança normal quase triplica durante o primeiro ano de vida. Por volta dos 2 anos de idade a capacidade craniana é quatro vezes maior do que no nascimento.

Estão corretas as afirmativas:

a) I, II e III, apenas.
b) II e III, apenas.
c) III e IV, apenas.
d) I, II, III e IV.

38) O diagnóstico de craniostose deve considerar os seguintes aspectos, com EXCEÇÃO de:

a) Deve-se suspeitar de craniostose em qualquer criança com forma anormal de cabeça.
b) O diagnóstico definitivo está baseado nas avaliações clínicas e radiográficas. A avaliação clínica envolve a palpação do esqueleto para qualquer movimento, protuberância, e na crista, e a presença de fontanelas anterior e posterior.
c) Mensurações quantitativas do rebordo orbital superior, relacionado à face mais anterior da córnea, também pode ajudar no planejamento do tratamento do avanço do rebordo orbital superior.
d) A classificação da craniostose está baseada na forma do esqueleto. As principais suturas da abóbada craniana que podem estar envolvidas são sutura frontal e sutura zigomática-frontal esquerda e direita.

Analise a Figura 3 para responder à questão 39.

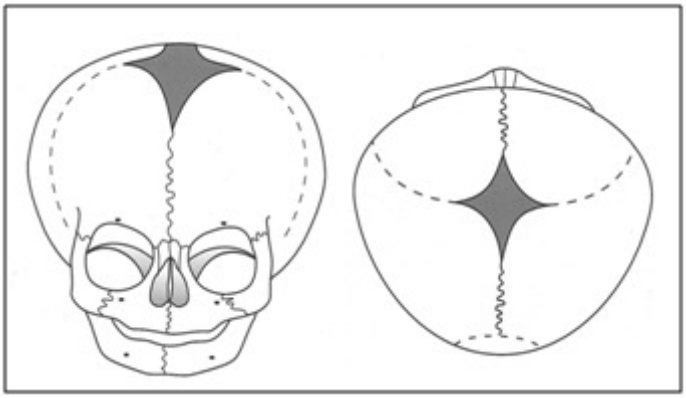

Figura 3. Vista frontal e superior do crânio de uma criança com deformidade da abóbada craniana.
Fonte: Ghali, G.E.; Sinn, B.J. Craniostose Não Sindrômica.In:Miloro, M. Princípios de Cirurgia Bucomaxilofacial de Peterson. São Paulo:Santos, 2008, p. 887-899.

39) Assinale a alternativa correta em relação à deformidade apresentada na figura.

a) Trata-se de uma deformidade da abóbada craniana denominada de plagiocefalia.
b) O termo correto para essa deformidade da abóbada craniana é braquiocefalia.
c) A deformidade apresentada na Figura 3 é a Sinostose Metópica.
d) A deformidade apresentada na Figura 3 é o padrão de sinostose de sutura da abóboda craniana associada à Sindrome de Creutzfeld-Jacob e à Síndrome de Turner.

Analise a Figura 4 para responder à questão 40.

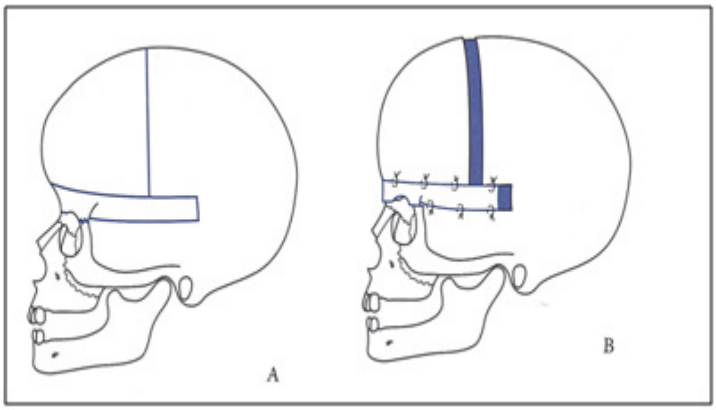

Figura 4. Tratamento Cirúrgico de Craniostose Não Sindrômica.
Fonte: Ghali, G.E.; Sinn, B.J. Craniostose Não Sindrômica.In:Miloro, M. Princípios de Cirurgia Bucomaxilofacial de Peterson. São Paulo:Santos, 2008, p. 887-899.

40) Em relação à Técnica Cirúrgica apresentada na Figura 4, assinale a alternativa INCORRETA.

a) A Figura 4 mostra o tratamento cirúrgico da braquicefalia. Apresenta o "antes" e o "depois" das osteotomias, do reposicionamento e dos avanços da abóbada craniana anterior e das margens orbitais superiores.
b) A Figura 4 (imagem A) mostra o local das osteotomias do tratamento cirúrgico da Sinostose Coronal Bilateral.
c) A Figura 4 (imagem B) mostra o reposicionamento, depois da osteotomia, e a fixação da parte removida e placas frontais.
d) A Figura 4 mostra o tratamento cirúrgico da Sinostose Metópica e envolve o alívio da sutura metópica, avanços simultâneos das margens orbitais bilaterais e alargamento lateral via avanço do osso.

41) Com Relação à Craniostose Não Sindrômica, analise as afirmativas abaixo e assinale a alternativa correta.

I. A Sinostose Sagital, a forma mais incomum, está geralmente associada ao aumento da pressão intracraniana.

II. A Sinostose Lambdóide Unilateral resulta em achatamento da região parieto-occiptal do lado afetado, ipsislateral.

III. Na Sinostose Lambdóide Unilateral a localização do canal do ouvido e do ouvido externo são mais posteriores e inferiores no lado ipisislateral comparado com o lado contralateral.

Estão corretas as afirmativas:

a) I e II, apenas.
b) II e III, apenas.
c) I e III, apenas.
d) I, II e III.

42) Em relação à Bioética, leia as afirmativas a seguir e assinale a alternativa correta.

I. Após a Segunda Guerra tomou-se conhecimento de práticas experimentais em seres humanos, conduzidas sob o nazismo por médicos e cientistas, que ultrapassavam qualquer expectativa imaginável de degradação.

II. A primeira manifestação de caráter mais sistemático e normativo a respeito do assunto consta do Código de Nuremberg, que estabelece regras a serem observadas quanto à experimentação com seres humanos.

III. Dentre os preceitos formulados nos primeiros Códigos de Ética em Pesquisa destacam-se: a necessidade de consentimento daqueles que serão submetidos ao experimento; o consentimento deve ser dado livremente, por pessoas que estejam em plena capacidade de decisão e às quais devem ser explicadas com absoluta clareza todas as condições do experimento, quais sejam,natureza, duração, objetivos, métodos,riscos, efeitos e inconvenientes.

IV. Os experimento sem seres humanos, quando absolutamente essenciais, devem ser precedidos de experiências com animais, de modo a prover o pesquisador de um razoável conhecimento acerca do problema estudado.

Estão corretas as afirmativas:

a) I, II e III, apenas
b) II, III e IV, apenas.
c) I, III e IV, apenas.
d) I, II, III e IV.

43) Com relação ao Sistema Único de Saúde, leia o texto a seguir e as afirmativas abaixo e assinale a alternativa correta.

"O Acolhimento como dispositivo técnico-assistencial permite refletir e mudar os modos de operar a assistência, pois questiona as relações clínicas no trabalho em saúde, os modelos de atenção e gestão e as relações de acesso aos serviços. A avaliação de risco e vulnerabilidade não pode ser considerada prerrogativa exclusiva dos profissionais de saúde, o usuário e sua rede social devem também ser considerados neste processo. Avaliar riscos e vulnerabilidade implica estar atento tanto ao grau de sofrimento físico quanto psíquico. Ao operar os Processos de Acolhimento no cotidiano dos serviços de saúde se objetiva:"

I. A melhoria dos usuários aos serviços de saúde mudando a forma tradicional de entrada por filas e ordem de chegada.

II. A humanização das relações entre profissionais de saúde e usuários no que se refere à forma de escutar estes usuários em seus problemas e demandas.

III. Mudança de objeto (da doença para o sujeito).

IV. Uma abordagem integral a partir de parâmetros humanitários de solidariedade e cidadania.

V. O aperfeiçoamento do trabalho em equipe com a integração e complementaridade das atividades exercidas por cada categoria profissional,buscando orientar o atendimento dos usuários aos serviços de saúde por risco apresentados, complexidade do problema, grau de saber e tecnologias exigidas para a solução.

Estão corretas as afirmativas:

a) I, II, III e IV, apenas
b) II, III, e V, apenas
c) III, IV e V, apenas
d) I, II, III, IV e V.

44) O acolhimento como ação técnico-assistencial possibilita que se analise o processo de trabalho em saúde com foco nas relações e pressupõe a mudança da relação profissional/usuário e sua rede social, profissional/profissional, mediante parâmetros técnicos, éticos, humanitários e de solidariedade, levando ao reconhecimento do usuário como sujeito e participante ativo no processo de produção da saúde. Em relação ao tema, analise as afirmativas abaixo e assinale a alternativa correta.

I. O acolhimento não é um espaço ou um local, mas uma postura ética: não pressupõe hora ou profissional específico para fazê-lo, implica compartilhamento de saberes, angústias e invenções, tomando para si a responsabilidade de "abrigar e agasalhar" outrem em suas demandas, com responsabilidade e resolutividade sinalizada pelo caso em questão.

PORQUE

II. Colocar em ação o acolhimento, como diretriz operacional,requer uma nova atitude de mudança no fazer em saúde e implica, entre outras ações, no protagonismo dos sujeitos envolvidos no processo de produção de saúde; na a valorização e a abertura para o encontro entre o profissional de saúde, o usuário e sua rede social, como liga fundamental no processode produção de saúde.

Estão corretas as afirmativas:

a) A afirmativa I é verdadeira e a afirmativa II é falsa.
b) A afirmativa I é falsa e a afirmativa II á verdadeira.
c) Ambas as afirmativas são verdadeiras e a segunda justifica a primeira.
d) Ambas as afirmativas são verdadeiras, mas a segunda não é um justificativa da primeira.

45) O Aleitamento materno é um conjunto de processos (nutricionais, comportamentais e fisiológicos) envolvidos na ingestão, pela criança, do leite produzido pela própria mãe, seja diretamente no peito ou por extração artificial. Recomenda-se o aleitamento materno:

a) exclusivo até os 6 meses de idade e de maneira complementar até os 2 anos ou mais.
b) exclusivo até os 4 meses de idade e de maneira complementar até o 1º ano de vida.
c) complementar a outras formas de alimentação até os 6 meses de idade, com introdução de alimentação sólida a partir dos 6 meses.
d) complementar a alimentação líquida (leite em pó, enriquecido de vitaminas), até os 4 meses de idade, com introdução de alimentação sólida a partir dessa data.

46) Leia as afirmativas a seguir e assinale a alternativa correta.

"Os seguintes padrões devem ser seguidos para os diferentes tipos de próteses sobre implantes osseo integrados":

I. Quando executar uma prótese total fixa ossointegrada, o ideal é usar uma oclusão mutuamente protegida para obter uma maior desoclusão;
II. Quando executar uma overdenture, o ideal é usar uma oclusão balanceda. Como os dentes anteriores são apoiados pelos attachments da overdenture e os dentes posteriores são suportados pelos tecidos, é possível alguma desolcusão em molar.
III. Quando executar uma prótese parcial fixa ossointegrada na região anterior, incluindo a substituição do canino, o ideal é usar uma oclusão de função em grupo. Durante o movimento de lateralidade, as cargas horizontais devem ser divididas entre os dentes naturais e a prótese;
IV. Quando executar uma prótese parcial fixa osseointegrada para dentes posteriores, com presença de dentes naturais anteriores, o ideal é usar uma oclusão mutuamente protegida, com desoclusão posterior.

Estão corretas as afirmativas:
a) I, II e III, apenas
b) II, III e IV, apenas
c) III e IV, apenas
d) I, II, III e IV.

47) Durante a avaliação pré-operatória de um paciente que necessitava de um procedimento cirúrgico bucomaxilofacial, os seguintes parâmetros foram encontrados:

Homem de 54 anos de idade relatando letargia. A revisão dos sistemas revelou polidipsia, polifagia e poliúria. Seus resultados laboratoriais foram os seguintes:
Gases sanguíneos arteriais revelaram: pH: 7,22; $PaCo_2$ de 24 mmHg e HCO_3 de 12 mEq/L;
O Nível químico sérico revelou: Na = 130 mEq/L; Cl = 94 mEq/L; K= 4,5 mEq/L e
glicose de 600mg/dL.

Analise as afirmativas abaixo e assinale a alternativa correta:
I. Nesse exemplo, o pH é < 7,35, portanto trata-se de um caso de acidose.
II. A $PaCo_2$ é igual a 24 mmHg, portanto trata-se de um processo de acidose metabólica.
III. O nível de bicarbonato confirma a deficiência relativa, refletindo na acidose metabólica.
IV. Tudo indica que se trata de uma cetoacidose diabética, devido ao nível elevado de glicose.

Estão corretas as afirmativas:
a) I, II, III e IV.
b) I, II eIII, apenas.
c) I, apenas.
d) I e II, apenas.

48) Uma mulher de 74 anos necessita de atendimento de urgência odontológica e procura o pronto socorro no hospital universitário de sua cidade. Apresenta o seguinte quadro: começou recentemente um tratamento com furosamida para tratar um edema pedal. Descreve perda de energia e sensação de vertigem ao levantar-se da posição sentada. Sua gasometria arterial sanguínea revelou pH de 7,35; $PaCo_2$ de 52 mmHg e HCO_3 de 32 mEq/L. O nível químico sérico mostrou os seguintes resultados: Na = 129 mEq/L; Cl = 90 mEq/L; K= 3,0 mEq/L e glicose de 120 mg/dL.

Analise as afirmativas abaixo e assinale a alternativa correta:
I. Nesse exemplo, o pH de 7,35 e o PaCo2 = 52 mmHg revelam a presença de acidose.
II. A alcalose é confirmada pelo nível de bicarbonato (32 mEq/L).
III. A alcalose metabólica, muitas vezes, é causada secundariamente por uma depleção de volume, como resultado de uma mudança eletrolítica.
IV. A acidose pode estar presente devido à perda de potássio, com o uso da furosamida.

Estão corretas as afirmativas:
a) I, e IV, apenas.
b) II e III, apenas.
c) I, apenas
d) IV, apenas.

49) Os cuidados pré-operatórios de pacientes diabéticos dependem da identificação e avaliação da condição atual dos órgãos atingidos. Com relação a esse tema, leia as afirmativas abaixo e assinale a alternativa correta:
I. Pacientes diabéticos com doença por períodos prolongados frequentemente apresentam um comprometimento de um ou mais sistemas.
II. Doenças comumente associadas à diabetes incluem ateroesclerose, doença das artérias coronarianas, hipertensão, cardiomiopatia, doença cerebrovascular, doença vascular periférica, neuropatias e insuficiência renal.
III. A avaliação pré-operatória deve preocupar-se com o estado geral de saúde, condição de doenças associadas, e os eventos prévios à cirurgia devem ser revisados.
IV. Exames laboratoriais devem ser solicitados: hemograma completo; glicemia, ureia, creatinina, análise da urina (glicose, corpos cetônicos e proteínas) e hemoglobina glicosilada.

Estão corretas as afirmativas:
a) I II e III, apenas.
b) II e III, apenas.
c) I e IV, apenas
d) I, II, III e IV.

50) O algoritmo para avaliação pré-operatória do risco cardíaco de morte / infarto não fatal tem como principais indicadores, <u>EXCETO</u>:
a) angina instável, insuficiência cardíaca descompensada.
b) arritmia significante e doença valvar severa.
c) idade avançada e hipotensão arterial.
d) angina instável e infarto agudo de miocárdio há menos de 6 meses.

51) Com relação aos cuidados pré-operatórios do paciente bucomaxilofacial leia as afirmativas abaixo e assinale a alternativa correta.

I. A avaliação das vias aéreas é uma das mais importantes facetas do processo de avaliação pré-anestésica.

PORQUE

II. A inabilidade de manter as vias aéreas patentes e promover adequada ventilação e oxigenação é geralmente responsável por morbidez e mortalidade relacionada à anestesia.

Estão corretas as afirmativas:

a) A afirmativa I está correta e a II afirmativa está incorreta.
b) A afirmativa II está correta e a afirmativa I está incorreta.
c) Ambas as afirmativas estão corretas e a segunda é uma justificativa da primeira.
d) Ambas as afirmativas estão corretas, mas a segunda não é uma justificativa da primeira.

52) A Sociedade Americana de Anestesistas tem desenvolvido e atualizado um algoritmo para manipulação de vias aéreas complicadas. Essas recomendações permitem que os anestesistas e cirurgiões orais e maxilofaciais tenham uma série detalhada de planos e de alternativas para facilitar a manipulação das vias aéreas difíceis. Um exame clínico rigoroso e o histórico cuidadoso das vias aéreas devem ser realizados antes da indução anestésica.

Avalie as afirmativas abaixo e assinale a alternativa correta.

I. Podem dificultar a entubação: doenças congênitas que possam alterar a anatomia das vias aéreas de tal forma que dificulte a ou impossibilite manter as vias aéreas patentes durante a anestesia.
II. Condições Congênitas, tais como Pierre Robin, Teacher Collins, Goldenhar, Klippel-Feil e Síndrome de Down são associadas às anormalidades tais que interferem no movimento do pescoço e mandíbula, à micrognatia, hipoplasia maxilar e mandibular e macroglossia.
III. São exemplos de condições desfavoráveis e adquiridas: obesidade, infecções do espaço orofaríngeo, epiglotis, tonsilitis, artrite reumatoide, desordens da ATM, terapia com irradiação na orofaringe.
IV. Características anatômicas associadas à dificuldade de entubação incluem pescoço largo, retrognatia com ângulos mandibulares obtusos, incisivos superiores vestibularizados, mobilidade diminuída da ATM e palato ogival.

Estão corretas as afirmativas:

a) I, II e III, apenas.
b) II, III e IV, apenas.
c) I e IV, apenas.
d) I, II, III e IV.

53) Analise a Figura 5 (tens I, II e III) e associe corretamente com os tipos de Fratura (A, B e C). Assinale a alternativa que apresente a associação correta.

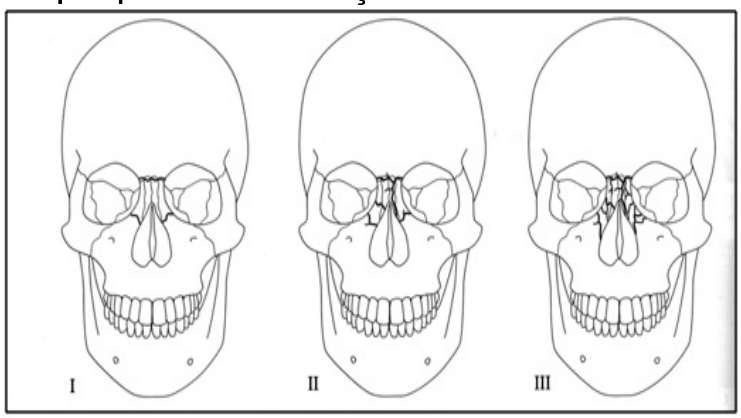

Figura 5. Classificação das Fraturas Naso-orbitoetimoidal. (NOE).
Fonte: CUNNINGHAN Jr, L.L.; HAUG, R.H. Tratamento das Fraturas do Seio Frontal e do Complexo Nasoorbitoetmoidal. In: Miloro, M. Princípios de Cirurgia Bucomaxilofacial de Peterson. São Paulo:Santos, 2008, p. 481-595.

A. Fratura Naso-orbitoetimoidal Tipo I.
B. Fratura Naso-orbitoetimoidal Tipo II.
C. Fratura Naso-orbitoetimoidal Tipo III.

Assinale a alternativa que apresenta a associação correta:

a) I.A; II.B; III.C.
b) I.B; II.C; III.A.
c) I.A; II.C; III.B
d) I.C; II.A; III.B.

54) Com relação às fraturas do complexo zigomático analise as afirmativas a seguir e assinale a alternativa correta.

I. As fraturas zigomáticas são geralmente fatais e devem ser tratadas prioritariamente, antes de lesões menos sérias.
II. A avaliação inicial do paciente com uma fratura zigomática inclui a documentação da lesão óssea e o status do tecido mole circundante (pálpebras, aparato lacrimal, tendões cantais e globo ocular) e do II e VI par de nervos cranianos.
III. A equimose e o edema são sinais clínicos iniciais mais comuns nas fraturas zigomáticas e estão presentes em 61% dos casos.
IV. A depressão da eminência malar e do arco infra-oirbital produzem o achatamento das bochechas.
V. A hemorragia subconjuntiva quase nunca é observada.

Estão corretas as afirmativas:

a) I, III e IV, apenas.
b) II, III e IV, apenas.
c) II, III e V, apenas.
d) I, II, III, IV e V.

55) Com relação às fraturas do Zigomático, analise as afirmativas a seguir e assinale a alternativa correta.

I. A Tomografia Computadorizada é o padrão-ouro para a avaliação de imagens das fraturas do zigomático.
II. A melhor radiografia para a avaliação das fraturas do complexo zigomático é Projeção de Waters.
III. Na classificação das fraturas do complexo zigomático é importante reconhecer e tratar as fraturas do arco zigomático em associação com o corpo do zigoma.
IV. Deve-se identificar e tratar a segmentação, a comunitação e a formação lateral arqueada do arco zigomático.
V. As fraturas do arco zigomático sem deslocamento sempre necessitam de correções cirúrgicas.

Estão corretas as afirmativas:

a) I, II, III e IV, apenas
b) I, III, IV e V, apenas.
c) II, III e IV, apenas.
d) I, III e IV, apenas.

56) Os princípios de tratamento das fraturas mandibulares incluem redução, fixação, imobilização e terapias de suporte. Com relação ao tema, analise as afirmativas abaixo e assinale a alternativa correta.

I. A estabilidade dos segmentos é a chave de uma cicatrização dos tecidos duros e mole da área lesionada.
II. O sítio da fratura deve ser estabilizado por meios mecânicos, a fim de ajudar a guiar o processo fisiológico para uma cicatrização óssea normal.
III. A redução da fratura pode ser obtida tanto pela técnica fechada como pela aberta.
IV. Na técnica fechada de redução de fratura, o sítio da fratura é exposto, permitindo a visualização e confirmação direta do procedimento.

Estão corretas as afirmativas:

a) I, II e IV, apenas.
b) II, III e IV, apenas.
c) I, II e III, apenas.
d) I, II, III e IV.

57) O tratamento do trauma é um dos aspectos em que o cirurgião buco-maxilo-facial tem tido respaldo ao longo dos anos. Particularmente, a experiência do cirurgião bucomaxilofacial com a anatomia dentária, fisiologia da cabeça e pescoço e oclusão fornece habilidades inigualáveis para o tratamento das fraturas mandibulares. Com relação ao tema, analise as afirmativas a seguir e assinale a alternativa correta:

I. O método mais comumente utilizado para as fraturas mandibulares é a fixação intermaxilar.
II. Uma redução de fratura fechada ocorre quando o sítio da fratura não é exposto cirurgicamente, mas a redução é considerada adequada pela palpação dos fragmentos ósseos e pelo restabelecimento dos segmentos funcionais, como por exemplo, a restauração da oclusão dentária.
III. Basicamente existem duas categorias no sistema de placas em fraturas mandibulares: as placas de compressão rígida, como o Sistema AO / SIF* e as miniplacas semirrígidas.
IV. Os proponentes do Sistema AO / SIF* afirmam que a cicatrização primária ou direta do osso é a principal vantagem oferecida.

*(Arbeits-germein-shcaft fur Osteosynthesefragen / Associação para o Estudo da Fixação Interna).

Estão corretas as afirmativas:

a) I, II e III, apenas.
b) I, II e IV, apenas.
c) II e III, apenas.
d) I, II, III e IV.

58) A classificação das fraturas mandibulares, modificada de Kelly e Harrigan, de acordo com a localização anatômica. "Qualquer fratura limitada à área de suporte dentário da mandíbula sem rompimento da continuidade da estrutura óssea subjacente" refere-se a:

a) Fratura dentoalveolar.
b) Fratura do Corpo.
c) Fratura do Ângulo.
d) Fratura ramo ascendente.

59) Em relação às fratura mandibulares, assinale a alternativa que se refere a seguinte descrição: "Qualquer fratura distal ao segundo molar, estendendo-se de qualquer ponto da curva formada pela junção do corpo e ramo na área retromolar, para qualquer ponto da curva formada pela borda inferior do corpo e borda posterior do ramo da mandíbula".

a) Fratura ramo ascendente.
b) Fratura do Ângulo.
c) Fratura da sínfese.
d) Fratura da parassínfese.

60) Sobre a localização anatômica das fraturas mandibulares, assinale a alternativa que se refere a seguinte descrição: "Qualquer fratura que ocorre na região entre o forame mentoniano e a porção distal do segundo molar e se estende do processo alveolar até a borda inferior".

a) Fratura do processo condilar
b) Fratura do Ângulo.
c) Fratura ramo ascendente.
d) Fratura do Corpo.

61) Uma fratura onde a linha se estende horizontalmente pelas bordas anteriores e posteriores do ramo da mandíbula, ou que corre verticalmente da incisura sigmoide até a borda inferior da mandíbula. Assinale a alternativa que apresenta o nome correto dessa fratura.

a) Fratura da sínfese.
b) Fratura do Ângulo.
c) Fratura ramo ascendente.
d) Fratura do Corpo.

62) Qualquer fratura na região dos incisivos inferiores, que se estende do processo alveolar pela borda inferior da mandíbula numa direção vertical ou quase vertical. Essa descrição se refere a:

a) Fratura da sínfese.
b) Fratura da parassínfese.
c) Fratura do ramo ascendente.
d) Fratura do processo condilar.

63) Analise a Figura 6 a seguir e correlacione aos tipos de fraturas(I, II, III e IV).

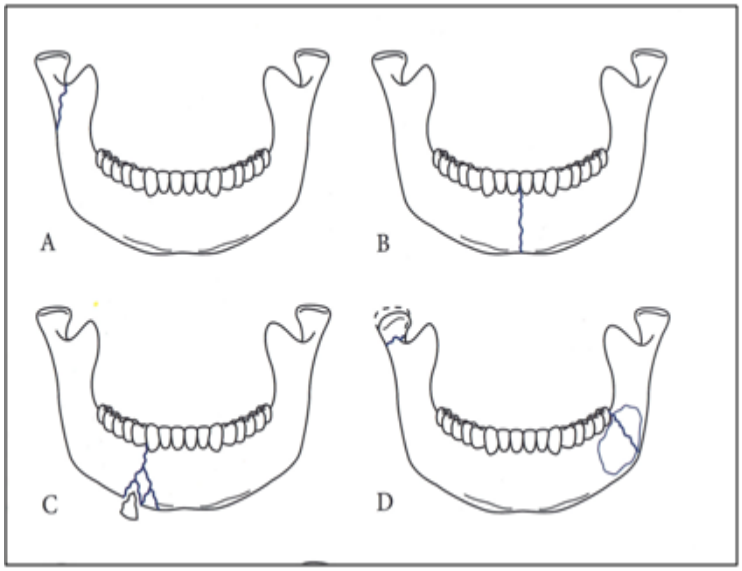

Figura 6 – Tipos de Fraturas mandibulares.
Fonte:CHACON, G.; LARSEN,P. Principio de tratamento das fraturas mandibulares.Cap. 22. In: Miloro, M. Princípios de Cirurgia Bucomaxilofacial de Peterson. São Paulo:Santos, 2008, p. 401-430.

I. Fratura Cominutiva.
II. Fratura Simples.
III. Fratura Composta.
IV. Fratura impactada e Fratura patológica na área do ângulo.

Assinale a alternativa que apresenta a correspondência correta:
a) I.C; II.A; III.B; IV.D.
b) I.B; II.C; III.A; IV.D.
c) I.C; II.B; III.A; IV.D.
d) I.B; II.A; III,D; IV.C.

64) Assinale a alternativa <u>incorreta</u> sobre as fraturas mandibulares. "Quando uma força de impacto lateral é aplicada na mandíbula":
a) O osso sofre flexão para dentro.
b) Forças compressivas são produzidas na superfície de impacto.
c) Forças de tração são produzidas nas superfícies linguais (medial) do lado oposto do impacto.
d) A fratura ocorre porque a resistência do osso supera a deformação proveniente da tração que começa no lado medial da mandíbula e progride pelo osso em direção ao ponto de impacto.

65) Com relação a porcentagem de distribuição de sítios com fraturas mandibulares, analise a Figura 7 e assinale a alternativa que apresenta a associação correta.

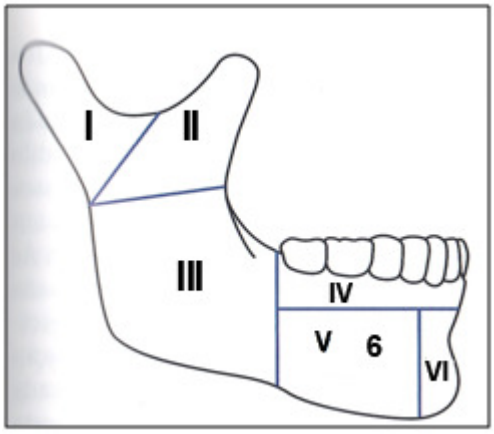

Figura 7. Porcentagem de distribuição de sítios com fraturas mandibulares.
Fonte: : CHACON, G.; LARSEN,P. Principio de tratamento das fraturas mandibulares.Cap. 22. In: Miloro, M. Princípios de Cirurgia Bucomaxilofacial de Peterson. São Paulo:Santos, 2008, p. 401-430.

De acordo com Peterson (2008) a porcentagem de distribuição dos sítios com fraturas mandibulares pode ser assim definida:
A. 29,3%
B. 23,1%
C. 4,8%
D. 33%
E. 1,4%
F. 8,4 %

Assinale a alternativa que apresenta a associação correta quanto à porcentagem de fratura mandibular por área.
a) I.A; II.C; III.B; IV.E; V.D; VI.F.
b) I.B; II.C; III.E; IV.F; VB; VI.A.
c) I.B; II.D; III.E; IV.F; V.A; VI,C.
d) I.F; II;B; III;C; IV.D; V.E; VI.A

66) Os objetivos a serem alcançados no tratamento das fraturas mandibulares estão listados a seguir:
I. Obter uma oclusão estável.
II. Restaurar a abertura interincisal e os movimentos mandibulares.
III. Estabelecer a plenitude dos movimentos mandibulares excursivos.
IV. Minimizar o desvio da mandíbula.
V. Evitar o desarranjo interno da articulação temporomandibular.

Estão corretas as afirmativas:
a) I, II, III, e IV, apenas.
b) II, III, IV e V, apenas.
c) I, II, III, IV e V.
d) III, IV e V, apenas.

67) Com relação às fraturas bilaterais de mandíbula, analise as afirmativas a seguir e assinale a alternativa correta. <u>NÃO</u> são indicações possíveis ou relativas para redução aberta:
a) Fraturas condilares bilaterais com fraturas cominutivas do terço médio da face.
b) Situações onde a fixação intermaxilar não é possível.
c) Fraturas bilaterais onde não é possível determinar a oclusão apropriada.
d) Fraturas mandibulares simples que permitem a redução fechada.

68) A _____é uma complicação rara das fraturas mandibulares. É mais provável ocorrer em crianças e está associada com fraturas intracapsulares e imobilização da mandíbula. A etiologia mais comumente aceita é a da hemorragia intra-articular. A prevenção é mais fácil do que a cura. O uso de períodos curtos e imobilização intermaxilar nas crianças podem ajudar a reduzir a ocorrência dessa complicação. Assinale a alternativa que completa corretamente a lacuna.

a) obstrução parcial do canal auditivo.
b) fratura basilar no crânio.
c) anquilose.
d) lesão dos nervos cranianos IV e VI.

69) Paciente J.C.R., de 11 anos de idade, chega ao hospital acompanhado de seu pai, após ter sofrido queda da bicicleta há 15 minutos. Apresenta laceração de tecidos moles, no lábio, com sangramento moderado, e fratura do dente 21, conforme mostra a Figura 7. O exame clínico apresentou ausência de mobilidade dental, porém a fratura foi classificada como fratura coronáriacomplicada (exposição pulpar < 1,5 mm), de acordo com a classificação de Andreassen. O exame radiográfico mostrou ausência de mobilidade e de outras fraturas, ou comprometimentos periodontais, e ápice radicular completo.

Figura 7. A.Fratura do dente 21. B. Esquema da fratura.
Fonte: Sanabe et al., 2009.

De acordo com o quadro clínico apresentado, assinale a alternativa que apresenta o correto prognóstico e amelhor conduta clínica a ser realizada:

a) Prognóstico favorável;Anestesia;Antissepsia local e limpeza minuciosa dos tecidos lesados, reaproximação das bordas e sutura; capeamento pulpar direto; colagem do fragmento fraturado (se houver) ou restauração com resina composta; prescrição antibiótica;acompanhamento clínico e radiográfico.
b) Prognóstico desfavorável; Anestesia, limpeza do local com antisséptico,suturado lábio; colagem do fragmento fraturado (se houver) ou restauração com resina composta; acompanhamento clínico e radiográfico.
c) Prognóstico favorável; Anestesia, sutura do lábio; restauração com resina composta; prescrição antibiótica; acompanhamento clínico e radiográfico.
d) Prognóstico desfavorável; Anestesia, Antissepsia; sutura do lábio; pulpectomia; restauração com resina composta; prescrição antibiótica; e continuidade ao tratamento endodôntico em outra sessão.

70) Paciente J.B.F, masculino, de 28 anos procura o hospital universitário após uma briga, em que levou um soco na boca. O exame clínico mostrou ausência de mobilidade dental ou outros ferimentos. O exame radiográfico dos dentes incisivos centrais inferiores está apresentado na Figura 8. O exame radiográfico mostra fratura dos incisivos inferiores indicada pelas setas.

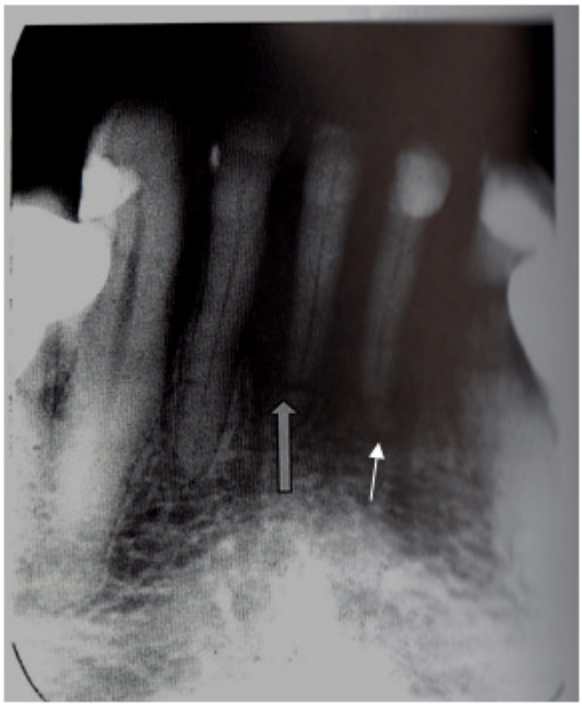

Figura 8. Incisivos centrais mandibulares com fraturas nos terços apicais.
Fonte: Leathers, R.D.; Gowans, R.E. Tratamento das Fraturas dentoalveolares. In: Miloro, M. et al. Princípios de Cirurgia Bucomaxilofacial de Peterson. São Paulo:Santos, 2008, p. 383-400.

Assinale a alternativa que apresenta o mais adequado tratamento para o caso apresentado.

a) Contenção rígida por 12 semanas.
b) O tratamento consiste de acompanhamento clínico e radiográfico.
c) Tratamento endodôntico e contenção rígida por 2 semanas.
d) Tratamento endodôntico e contenção rígida por 12 semanas.

71) Um menino de 14 anos, acompanhado da mãe, apresenta-se no pronto socorro do hospital com história de queda do skate há 20 minutos, próximo a sua casa, e avulsão do dente 11. O paciente trouxe o dente em um pote contendo leite, pois há 1 semana havia assistido uma palestra que recomendava esse procedimento em casos de avulsão dentária.O estado de saúde e a higiene bucal do paciente eram bons, com exceção da avulsão. Assinale a alternativa que apresenta o tratamento mais adequado para o caso:

a) Imergir o dente em solução de Hank; reimplantar; realizar contenção não rígida por 7 a 10 dias; realizar a limpeza e instrumentação do canal no momento da remoção da contenção; preencher o canal com CaOH por 6 a 12 meses; realizar obturação com guta-percha, por volta de 6 a 12 meses.
b) Imergir o dente em solução de hipoclorito de sódio a 1,5%; reimplantar; realizar contenção não rígida por 14 a 21 dias; iniciar o tratamento endodôntico imediatamente após a contenção; realizar a obturação endodôntica com guta percha por volta de 21 dias.
c) Imergir o dente em solução de Hidróxido de cálcio P.A; reimplantar; realizar contenção rígida por 10 a 12 dias; iniciar o tratamento endodôntico após a remoção da contenção; realizar a obturação endodôntica com guta percha por volta de 12 dias.
d) Imergir o dente em solução de Hank; reimplantar; realizar contenção totalmente rígida por 12 a15 dias; iniciar o tratamento endodôntico imediatamente após a realização da contenção; realizar a obturação endodôntica com guta percha por volta de 15 dias.

72) A contenção por avulsões e deslocamentos imobiliza o dente ou segmento em alinhamento apropriado pós-traumático, permite a revascularização pulpar inicia e reparação do ligamento periodontal. Diversas técnicas foram advogadas no passado, porém, atualmente a técnica mais aceita está descrita na alternativa:

a) contenção com barra de Erich.
b) contenção com barra de Essig.
c) esplintes intra-coronários.
d) contenção com condicionamento ácido e resina composta, mais fio metálico.

73) Com relação aos requisitos para uma contenção não rígida utilizada em casos de avulsão, analise as afirmativas a seguir e assinale a alternativa correta.

São requisitos ideais para uma contenção não rígida em casos de avulsão:

I. Ser capaz de ser instalada na boca sem demora e sem a necessidade de procedimentos laboratoriais.
II. Estabilizar o dente traumatizado em uma posição normal.
III. Estar o mais próximo possível da gengiva, se possível, sub-gengival.
IV. Dar suporte oclusal, servindo de platô, de forma que o paciente possa descansar a musculatura bucal.
V. Permitir certa mobilidade para ajudar na reparação do ligamento periodontal.

Estão corretas as afirmativas:

a) I, III, IV e V, apenas.
b) I, II e V, apenas.
c) II, III e V, apenas.
d) I, II, III, IV e V.

74) Em relação aos traumatismos dentoalveolares, leia a sentença a seguir e assinale a alternativa que preencha corretamente a lacuna.

"_____ é uma lesão superficial na qual o tecido gengival, mucosa ou tecido epitelial, é friccionado, raspado ou arranhado. O tratamento consiste da limpeza local com sabão desinfetante moderado para a pele e enxague e ou irrigação com solução salina na gengiva. A cobertura antibiótica raramente é necessária. O ferimento deve ser inspecionado quanto a presença de corpos estranhos."

a) Abrasão.
b) Contusão.
c) Laceração.
d) Concussão.

75) O tratamento dos traumas dentoalveolares na dentição decídua deve levar em consideração algumas condições, descritas nas afirmativas abaixo. Leia as afirmativas e assinale a alternativa correta.

I. A coordenação motora limitada do paciente pediátrico que está aprendendo a andar, assim como a o tamanho relativamente grande da câmara pulpar em relação ao dente, contribuem para a maioria dos traumas dentoalveolares pediátricos.
II. Os deslocamentos são mais comuns na dentição decídua e ocorrem com maior prevalência que as fraturas dentais nessa dentição, devido à relativa resiliência do osso circundante.
III. O tratamento dos traumas dentoalvolares na dentição decídua parte do pressuposto que o germe do dente permanente possa estar comprometido, em razão da posição vestíbulo-oclusal da dentição primária em relação ao germe do permanente.
IV. A transmissão de força ao dente em desenvolvimento é possível nos deslocamentos e pode causar interferência na odontogênese, resultando em descoloração ou hipoplasia de esmalte.

Estão corretas as afirmativas:

a) I, II e III, apenas.
b) II, III e IV, apenas.
c) III e IV, apenas.
d) I, II, III e IV.

76) O manejo pós-operatório das fraturas mandibulares é essencial, independente da técnica empregada, pois o tratamento pós-operatório do paciente é critico para uma reabilitação bem sucedida. Com relação ao tema, analise as afirmativas abaixo e assinale a alternativa correta.

I. Nos casos onde a fixação interna com redução aberta é empregada sem o uso de fixação intermaxilar pós-operatória, as visitas de acompanhamento deveriam ser usadas como reforço para lembrar o paciente sobre a dieta adequada e o aumento progressivo da função.
II. A duração do período de fixação varia entre 2 a 8 semanas, dependendo de muitos fatores. Ao término desse período, uma abordagem sistêmica para remoção da fixação deve ser abordada.
III. Na maioria dos casos, uma fixação intermaxilar deverá ser aplicada.

Estão corretas as afirmativas:

a) I, II e III.
b) II e III, apenas.
c) I e III, apenas.
d) I e II, apenas.

77) O manejo dos pacientes politraumatizados requer um cuidado especial com o suporte básico de vida para o trauma. O exame detalhado das fraturas maxilofaciais é completado na segunda busca, após a primeira busca e resuscitação bem sucedida ter sido completada. Com relação ao tema, analise as afirmativas a seguir e assinale a alternativa completa.

I. O exame clínico deveria começar com a observação inicial do paciente, seguida da palpação das fraturas.
II. Em todos os casos de lesão de face, os arcos dentários e palato devem ser inspecionados, e os ossos faciais delineados pela palpação digital.
III. Lacerações, abrasões, áreas equimóticas devem ser registradas. As equimoses periorbitais e o edema facial são muito típicos nessas fraturas.
IV. A epistasia com qualquer evidência de extravasamento do fluido cerebroespinhal (líquido claro misturado com sangue) deve ser identificada.
V. Na vista intraoral, o examinador deve buscar dentes fraturados, equimose palatina, vestibular e edema, lacerações na mucosa e sangramentos.

Estão corretas as afirmativas:

a) I, II, III, IV e V.
b) I, II e III, apenas.
c) II, III, IV e V, apenas.
d) I, III e V, apenas.

78) São consideradas complicações associadas às fraturas da maxila:

I. Parestesia dos nervos oftálmico e bucal.
II. Estruturas faciais expostas.
III. Reações de corpo estranho.
IV. Epífora
V. Sinusite.

Estão corretas as afirmativas:

a) I, II, III e V, apenas.
b) II, III, IV e V, apenas.
c) III e IV, apenas.
d) I, II, III e V, apenas.

79) Um homem de 25 anos de idade apresenta-se com histórico relativo ao aumento gradual indolor na mandíbula na região anterior direta, há 3 meses. Seu histórico médico é indiscutível, e ele nega trauma recente nessa área. O Exame clínico revela um inchaço ósseo firme de 1,5 cm no lado direito do alvéolo, nas regiões dos dentes 42 e 43, causando expansão vestibular primária com mucosa normal subjacente. A área não está sensível à palpação, e os dentes adjacentes estão vitais. A radiografia panorâmica revela uma lesão radiolúcida unilocular de 2 cm no lado direito, com uma borda esclerótica bem definida que contém pequenas partículas difusas de material radiopaco. A biópsia do tecido lesionado revela uma proliferação celular bem circunscrita de células fusiformes benignas contendo trabéculas difusas de osteóide e osso. O diagnóstico mais provável é:

a) Fibroma central ossificante.
b) Ameloblastoma.
c) Queratocisto odontogênico.
d) Granuloma Central de Células Gigantes.

80) Mesmo que os pacientes idosos possam parecer fracos e doentes, uma grande porcentagem está, na realidade, saudável. Por outro lado, a aparência de saúde pode ser enganosa porque todos os indivíduos idosos experimentam várias mudanças nas funções fisiológicas que podem afetar a resposta ao estresse de uma cirurgia. Com relação ao tema, analise as afirmativas abaixo e assinale a alternativa correta.

I. Estatisticamente as complicações cirúrgicas mais comuns em idosos que seguem a uma cirurgia maior são embolia pulmonar, infarto do miocárdio, pneumonia, e insuficiência cardíaca congestiva.
II. O cirurgião deve estar atento para o histórico pregresso de sinais pré-operatórios de problemas pulmonares e cardíacos.
III. No paciente idoso o coração sofre interferências relacionadas à idade, diminuindo a frequência máxima do coração (FC = 120menos a idade, em anos).
IV. O débito cardíaco cai aproximadamente 1% por ano depois de 20 anos, devido ao aumento de pós-carga e a diminuição da elasticidade das artérias secundárias à ateroesclerose.

Estão corretas as afirmativas:

a) I, II, e IV, apenas.
b) II, III, e IV, apenas.
c) III e IV, apenas.
d) I, II, III e IV.

81) Em idosos a função renal diminui de 20 a 30% pela perda natural dos glomérulos e fibrose do tecido intersticial. O clearance de creatinina cai, mas devido à redução da massa magra, normalmente não existem mudanças nas medidas séricas de creatinina. Uma estimativa das mudanças esperadas na função renal relacionadas à idade pode ser observada pela seguinte equação: clearance de Creatinina = 133 – (0,84 x idade). Com relação a esse tema, analise as afirmativasa seguir e assinale a alternativa correta.

I. Essa fórmula pode ser usada para calcular as dosagens de drogas dependentes do clearence renal.
II. Pacientes geriátricos sofrem de uma perda da capacidade de concentração e diluição renal a medida que túbulos tornam-se menos responsivos ao hormônio antidiurético.
III. Pacientes idosos podem facilmente ter alterações no volume intravascular e anormalidades eletrolíticas.
IV. A percepção de sede também se torna um problema e não deve ser um elemento de confiança para mensurar as exigências de líquido desses pacientes.

Estão corretas as afirmativas:

a) I, II e III, apenas.
b) II, III e IV, apenas.
c) III e IV, apenas.
d) I, II, III e IV.

Em relação ao diagnóstico das doenças bucais, dependendo da situação clínica, os estudos com imagens podem ser apropriados e necessários para distinguir uma lesão oral. Em relação às possibilidades de exames por imagens, leia as definições abaixo para responder as questões de 82 a 85.

82) Para avaliação das lesões ósseas essa modalidade de exame de imagem é a mais comumente empregada, e em conjunto com as Tomografias Computadorizadas, habitualmente são as mais úteis. Essa técnica é denominada:

a) Radiografia.
b) Ultrassonografia.
c) Ressonância Magnética
d) Telerradiografias.

83) Essa modalidade de exame de imagem é muito útil na avaliação de massas intimamente assentadas e na distinção entre as massas sólidas e os cistos. Esta técnica baseia-se no fato de que diferentes densidades teciduais resultam em diferentes graus de reflexão ou produção de eco a partir de um feixe de ondas sonoras de alta frequência. Assinale a alternativa que apresenta o nome do exame por imagem descrito.

a) Tomografia Computadorizada
b) Ultrassonografia.
c) Radiografia.
d) Imagem por Radionucleotídeos.

84) Essa é uma técnica de imagem radiológica por corte transversal usada particularmente na avaliação das lesões ósseas. Não apenas a densidade e as margens da lesão podem ser avaliadas com esta técnica, mas também a extensão da cortical e os detalhes internos delicados podem ser mais facilmente apreciados, quando comparados às imagens radiográficas tradicionais. Assinale a alternativa que apresenta o nome da técnica de diagnóstico por imagem descrita.

a) Tomografia Computadorizada.
b) Imagem por radionucleotídeos.
c) Ultrassonografia.
d) Ressonância Magnética.

85) Essa é a forma mais recente de diagnóstico por imagem, por corte transversal que não expõe o paciente à radiação ionizante. Ainda que seja usada na avaliação das lesões de tecidos moles, ela também é capaz de fornecer informação diagnóstica com relação às lesões ósseas. Assinale a alternativa que apresenta o nome da técnica de diagnóstico por imagem descrita.

a) Ultrassonografia.
b) Imagem por radionucleotídeos.
c) Tomografia Computadorizada.
d) Ressonância Magnética.

86) As Desordens Temporomandibulares (DTM) podem ser o resultado da hiperfunção muscular, parafunção e/ou alterações degenerativas primárias secundárias subjacentes dentro da articulação. Assinale a alternativa que apresenta a Classificação Correta das DTMs.

a) DESORDENSARTICULARES: Artropatia não inflamatória (osteoartrose primária e secundária); Desarranjos Mecânicos (desordens de osso e cartilagem com manifestações articulares); Artropatia Inflamatória (Sinovite; Capsulite; Artrite Reumatóide); DESORDENS NÃO ARTICULARES: Desordens Musculares (Espasmo Muscular; Dor e Disfunção Miofascial; Fibromialgia; Distrofia Miotônicas; Miosite ossificante progressiva; Desordens de Crescimento).

b) DESORDENS ARTICULARES: Artropatias não inflamatória (Sinovite; Capsulite; Artrite Reumatóide); Desarranjos Mecânicos (Espasmo Muscular; Dor e Disfunção Miofascial; Fibromialgia); Artropatia Inflamatória (desordens de osso e cartilagem com manifestações articulares); DESORDENS NÃO ARTICULARES: Desordens Musculares (Espasmo Muscular; Dor e Disfunção Miofascial).

c) DESORDENS ARTICULARES: Artropatia Inflamatória (Sinovite; Capsulite; Artrite Reumatóide); Desarranjos Mecânicos (Espasmo Muscular; Dor e Disfunção Miofascial; Fibromialgia); DESORDENS NÃO ARTICULARES (Artropatia Inflamatória (Sinovite; Capsulite; Artrite Reumatóide).

d) DESORDENS ARTICULARES: Artropatia Inflamatória (Sinovite; Capsulite; Artrite Reumatóide,);DESORDENS NÃO ARTICULARES: Desarranjos Mecânicos (desordens de osso e cartilagem com manifestações articulares).

87) A biópsia excisional geralmente está indicada na seguinte situação:

a) para tratar lesões clinicamente benignas e pequenas.
b) lesões extensas, com mais de 2 cm, ou que possam representar neoplasias encapsuladas ou potencialmente malignas.
c) lesões subcutâneas profundas.
d) na determinação da natureza de massas da glândula salivar ou da região cervical.

88) Por definição esta patologia ocorre em associação com um dente incluso, mais comumente os terceiros molares mandibulares. Outras associações comuns são os terceiros molares e caninos superiores e segundo pré-molares inferiores. Podem ocorrer também ao redor de dentes supranumerários em associação com odontomas. São vistos, em geral, em uma faixa etária entre 10 e 30 anos.Têm uma leve predileção pelo sexo masculino e sua prevalência parece ser mais alta entre brancos. Radiograficamente apresenta uma área radiolúcida unilocular bem definida, frequentemente com um limite esclerótico. O revestimento epitelial é derivado do epitélio reduzido do esmalte. Estas são as características de um:

a) cisto periapical residual
b) ameloblastoma.
c) cisto dentígero.
d) cisto periodontal lateral.

89) Esse cisto é uma forma distinta de cisto odontogênico em desenvolvimento que merece consideração especial em razão de suas características histológicas específicas e comportamento agressivo. Histologicamente esse cisto é prontamente reconhecido. Uma camada uniforme de epitélio escamoso estratificado, em geral, com seis a oito células de espessura, está presente. (Figura 8.). A superfície paraqueratótica é, caracteristicamente, também ondulada. A parede é geralmente fina e friável e pode gerar problemas para remoção em um único pedaço no transoperatório.

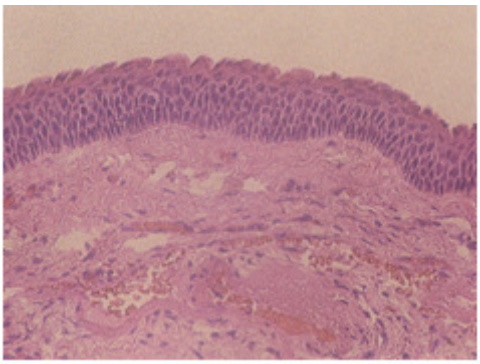

Figura 8. Aspecto histológico clássico do cisto odontogênico.(H.E. aumento original 40x).
Fonte: Carlson,E. R. Cistos e Tumores Odontogênicos. In: Miloro, M. et al. Princípios de Cirurgia Bucomaxilofacial de Peterson. São Paulo:Santos, 2008, p.766 p.

Estas características se referem a:

a) Cisto dentígero.
b) Queratocisto.
c) Meningioma.
d) Fibroma.

90) O _____ é o tumor odontogênico mais comum, clinicamente significante e potencialmente letal. Excluindo os odontomas, sua incidência iguala ou supera o combinado total de todos os outros tumores odontogênicos. Este tumor pode surgir de restos da lâmina dental, do desenvolvimento do órgão do esmalte, do epitélio de revestimento de um cisto odontogênico ou das células basais da mucosa oral. Ocorre em três variantes diferentes, cada qual com específicas implicações para tratamento e um único prognóstico: sólido ou multicístico, unicístico e periférico. Assinale a alternativa que preenche corretamente a lacuna.

a) Cisto dentígero.
b) Queratocisto.
c) Ameloblastoma.
d) Cisto odontogênico calcificante.

91) O _____ é uma condição familiar geneticamente dominante primeiro descrita por Jones em 1933. Devido ao envolvimento da maxila e assoalho da órbita, a face tem uma aparência redonda e os olhos têm tendência a apontar para cima, dando ao paciente a aparência de querubim. Os defeitos genéticos dessas condições foram identificados no cromossomo 4p16. 3. Assinale a alternativa que preenche corretamente a lacuna.

a) Tumor de células gigantes.
b) Cisto ósseo aneurismático.
c) Granuloma Central de Células Gigantes.
d) Querubismo.

92) O _____ é entendido como um cisto de tecido mole em oposição ao cisto globulomaxilar. É formado por uma linha de fusão dos processos globulomaxilares. Provavelmente deriva de remanescentes que formam o ducto nasolacrimal. Manifesta-se propriamente como um edema de tecido mole no aspecto lateral do lábio superior claramente evidente nos sulcos. O revestimento cístico é tipicamente pseudoestratificado colunar com numerosas células calciformes. O tratamento é a excisão local. Assinale a alternativa que completa corretamente a lacuna.

a) Cisto Nasolabial.
b) Cisto Nasopalatino.
c) Cisto Dentígero.
d) Cisto ósseo traumático.

93) O _____ é também conhecido como cisto do canal incisivo. Geralmente está localizado no fim do palato, no ducto nasopalatino. A imagem radiográfica está representada na Figura 9.

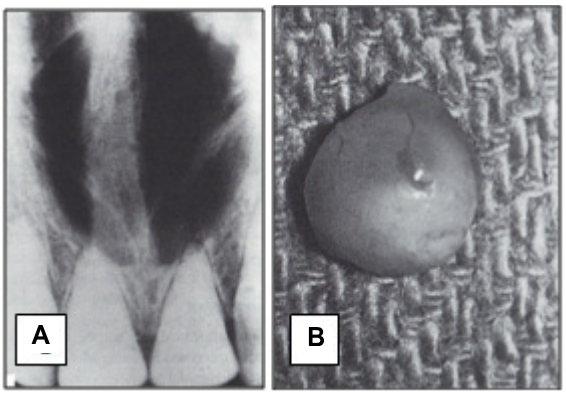

Figura 9. A. Cisto mostra uma radioluscência muito bem definida na linha média.B. O mesmo cisto enucleado.
Fonte: Pogrel, M.A.Lesões Benígnas Não Odontogênicas. In: Miloro, M. et al. Princípios de Cirurgia Bucomaxilofacial de Peterson. São Paulo: Santos, 2008, p.766 p.

Assinale a alternativa que preenche corretamente a lacuna.

a) Cisto Nasolabial.
b) Cisto do Ducto Nasopalatino.
c) Lesão Globulomaxilar.
d) Cisto Ósseo Traumático.

94) A (o) _____foi descrita (o) pela primeira vez em 1876. Seu nome alternativo é osteíte deformante. É uma condição lenta e progressiva do osso, de etiologia desconhecida, afetando predominantemente homens acima de 50 anos. Existe clinicamente um osso hiperativo que aparece como reabsorção óssea alternada com uma fase vascular, e finalmente, uma fase esclerótica. Mais ossos do corpo estão envolvidos e a doença pode resultar em deformidades consideráveis. Na região facial, a maxila é frequentemente mais afetada que a mandíbula. A aparência clássica de uma radiografia é de flocos de algodão aparecendo no crânio e maxila de pacientes afetados, com hipercementose nas raízes dos dentes, ausência de lâmina dura e obliteração do espaço do ligamento periodontal.

Assinale a alternativa que completa corretamente a lacuna.

a) Neurofibroma.
b) Neuroma traumático.
c) Ameloblastoma.
d) Doença de Paget.

95) _____ são tumores benignos consistindo de osso maduro, compacto ou esponjoso. Podem aparecer na superfície do osso (periostais) ou centralmente dentro do osso (endosteais). Costumam ser descobertos como radiopacidades assintomáticas. São encontrados na mandíbula, particularmente no ângulo, bem como ossos da face e ossos longos. Radiograficamente aparecem como massa radiopaca esclerótica bem circunscrita. Histologicamente, constituem de um ou outro osso denso e compacto com poucos espaços medulares e trabéculas com espaços medulares fibrogordurosos. A atividade osteoblástica é frequentemente predominante. A excisão cirúrgica é o tratamento adequado.

Assinale a alternativa que preenche corretamente a lacuna.

a) Condromas.
b) Osteocondromas.
c) Osteomas.
d) Fibromas.

96) _____é um tumor benigno de cartilagem madura. A sua ocorrência na mandíbula é rara. A maioria dos relatos diz respeito ao côndilo mandibular, sugerindo que essas lesões podem surgir de remanescentes cartilaginosos. Apresenta-se como um lento e progressivo inchaço indolor, que pode resultar numa ulceração da mucosa. Radiograficamente, eles apresentam lesões radiolúcidas irregulares, embora focos de calcificação ocasionalmente possam estar presentes. A reabsorção da raiz do dente tem sido relatada. Histologicamente as lesões contêm lóbulos bem definidos de cartilagem hialina madura.

Assinale a alternativa que preenche corretamente a lacuna.

a) Condroma.
b) Osteosarcoma.
c) Fibroma.
d) Mixoma.

97) O _____origina-se de um granuloma periapical com epitélio preexistente, no ápice de um dente sem vitalidade, que se apresenta como um foco de tecido de granulação, resultante de inflamação crônica intraóssea. Oseu crescimento ocorre de forma contínua e lenta e depende de estímulos. Clinicamente, apresenta-se como uma lesão assintomática sem evidências clínicas, sendo descoberto por meio de exame radiográfico de rotina.Entretanto, pode assumir dimensões suficientes para produzir destruição da cortical óssea, podendo ser observada flutuação e alguma sintomatologia, especialmente se houver infecção secundária no local. Localiza-se no ápice de qualquer dente desvitalizado, sendo a maioria encontrada na maxila, particularmente na região anterior. Sessenta por cento de sua espécie é encontrados na maxila e 40% na mandíbula.(NEVILLE et. al., 2009).

Assinale a alternativa quepreenche corretamente a lacuna.

a) Queratocisto.
b) Osteoma osteóide.
c) Cisto radicular.
d) Cisto nasolabial.

98) Os _____ são processos inflamatórios crônicos que têm a finalidade de combater e neutralizar os agentes agressores do canal radicular. O termo_____é utilizado porque a reabsorção óssea em torno do ápice dentário permite que a reação inflamatória ocupe um espaço circular ou oval, com a forma de um grânulo de 1-5 mm de diâmetro. A imagem radiográfica mostra área radiolúcida circunscrita em torno das raízes dos dentes envolvidos. O termo foi inicialmente usado na tuberculose e posteriormente em outros processos inflamatórios específicos ou não, desde que circunscritos e com a forma de um grão. É uma inflamação crônica, com predominância de células imunologicamente competentes, como os macrófagos, linfócitos e plasmócitos. Os Linfócitos T predominam sobre os Linfócitos B. Os neutrófilos estão presentes, principalmente na área do forâme apical. Vasos e fibroblastos estão presentes.

Assinale a alternativa que preenche correta e respectivamente as lacunas:

a) osteosarcomas/sarcoma.
b) granulomas periapicais / granuloma.
c) cistos periapicais / cisto.
d) abscessos periapicais / abscesso.

99) A _____é encontrada na região dos pré-molares e molares inferiores, acometendo principalmente crianças e jovens na faixa etária média de 13 anos e sem predominância por sexo. A etiologia geralmente está associada à cárie ou necrose pulpar, porém pode estar vinculada à erupção de um dente, a infecção periodontal, cisto da bifurcação vestibular, entre outras causas. Clinicamente se apresenta com expansão da cortical óssea vestibular, firme a palpação junto à área afetada. Pela radiografia observam-se lâminas ósseas radiopacas que se posicionam paralelamente umas as outras, conferindo um aspecto radiográfico de "casca de cebola", aspecto esse muito utilizado para a realização do seudiagnóstico (Figura 10) (NEVILLE et. al., 2009).

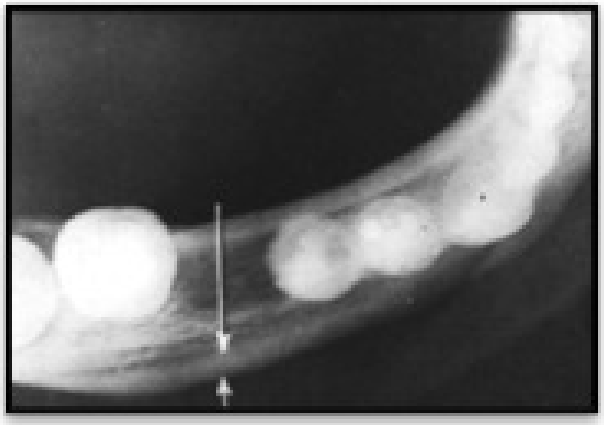

Figura 10.
Fonte: NEVILLE e colab. 2009

Assinale a alternativa que completa corretamente a lacuna:

a) Hiperostose cortical infantil.
b) Osteoartropatia hipertrófica.
c) Sarcoma de Ewing.
d) Osteomielite Crônica com Periosite Proliferativa.

100) A _____é caracterizada por uma resposta óssea à infecção bacteriana branda em indivíduos com alto grau de resistência e de reatividade tecidual e os micro-organismos são de baixa virulência. O primeiro molar inferior com comprometimento pulpar é o dente mais acometido. Após o tratamento do canal radicular, pode haver retorno ao padrão normal da trabécula óssea, embora o osso esclerótico possa manter-se como cicatriz. Radiograficamente essa lesão mostra uma massa radiopaca bem circunscrita, dura e compacta, estendendo-se abaixo ou ao redor do ápice de uma das duas raízes. O osso apresenta densidade aumentada, difusa ou bem definida, cuja esclerose é confinada aos seus limites (Figura 11). (NEVILLE, 2009).

Figura 11. Fonte: Carvalho et al. Rev Bras. Cienc. 2009, v.13, n.3, p: 61-68.

a) Osteíte Condensante.
b) Granuloma Periapical.
c) Cisto Periapical.
d) Abscesso Periapical Crônico.